

**CENTRO UNIVERSITÁRIO UNIGUAIACÁ**  
**GRADUAÇÃO EM ODONTOLOGIA**

**DANIELE CRISTINA GASPAR**

**REABILITAÇÃO ESTÉTICA ANTERIOR POR MEIO DE  
CLAREAMENTO E FACETAS DIRETAS - RELATO DE CASO**

**GUARAPUAVA**

**2023**

DANIELE CRISTINA GASPAR

**REABILITAÇÃO ESTÉTICA ANTERIOR POR MEIO DE  
CLAREAMENTO E FACETAS DIRETAS - RELATO DE CASO**

Trabalho de Conclusão de Curso apresentado como pré-requisito para obtenção do título de Cirurgiã-Dentista pelo Centro Universitário UniGuairacá de Guarapuava

Prof. Orientador: Gustavo Simão Moraes

GUARAPUAVA

2023

Dedico esse trabalho a Deus, minha maior força, minha Mãe Sonia e meus irmãos Lucas e Bruna por sempre acreditarem em mim e estarem ao meu lado, ao meu esposo Juliano que foi meu impulso inicial para concretização desse sonho, minha filha Julia que é o motivo de eu nunca desistir e de modo especial ao meu pai Juarez Gaspar (In memoriam) que não está mais entre nós, mas continua sendo minha inspiração de vida.

## AGRADECIMENTOS

Agradeço primeiramente a Deus por ter me guiado e protegido durante toda essa caminhada ao meu objetivo. A minha mãe e meus irmãos que mesmo estando distantes em km sempre estiveram próximos me ajudando e incentivando, vocês são a razão da minha vida. Aos meus sogros que me acolheram e auxiliaram em tudo que podiam, em especial a minha sogra que cuidou de minha filha nas incontáveis aulas que tive. Ao meu esposo que foi meu primeiro incentivador, por toda paciência e ajuda, por me escutar, aconselhar, incentivar e amar sempre. A minha filha, que mesmo sem falar, seu sorriso bastou para me fazer seguir e não desistir. Se cheguei até aqui foi graças a vocês, serei eternamente grata.

Meu agradecimento aos professores, com os quais tive o prazer de aprender, a docência é um dom dado por Deus e que vocês exercem com excelência. Um agradecimento especial à professora Anna Luiza Szesz, pela confiança depositada em meu trabalho, por ter me auxiliado com tanto carinho e dedicação mesmo quando não estava mais presente na instituição, você foi responsável por grande parte desse projeto acontecer.

Ao meu orientador Gustavo Simão Moraes por ter aceitado me orientar mesmo com o barco andando, você foi indispensável, esclarecendo minhas dúvidas e dedicando o seu tempo para me proporcionar parte de seu conhecimento, você foi essencial. Parabéns pelo professor maravilhoso que você é.

Aos meus sócios e amigos que de certa forma também fazem parte de minha família, por terem segurado as pontas de nossa empresa nas aulas de estágio que tive e nos incontáveis dias que faltei para escrever esse trabalho.

Aos amigos que conquistei e que estiveram comigo durante todo esse processo, me fortalecendo e chamando minha atenção quando necessário, em especial a minha amiga Hellen Leandra Barreto por ter contribuído diretamente nesse trabalho me auxiliando quando foi possível. Obrigada por vocês estarem na minha vida, vocês são fundamentais.

Ao meu amigo e dupla de clínica, João Matheus Schwalz, que se tornou meu irmão e diretamente me ajudou nesse trabalho, pela amizade, por estar presente quando precisei, por todas as gargalhadas, por toda paciência e por me ajudar toda vez que iria surtar. Obrigada pela companhia e por me ajudar a ser uma pessoa melhor.

O meu agradecimento ao centro universitário UniGuairacá e aos funcionários, em especial aos auxiliares da clínica que ajudaram tanto.

Um agradecimento cheio de carinho e todo especial aos participantes da banca que se disponibilizaram a contribuir com o aprimoramento deste trabalho. Aos meus pacientes, pela confiança e paciência.

E para finalizar, o meu maior agradecimento ao meu pai (In memoriam), você sempre foi meu amparo, meu alicerce e meu refúgio, foi minha maior força e meu maior orgulho, foi quem me ensinou ser forte e amável ao mesmo tempo, foi quem me disse que eu seria capaz de tudo, e olha onde esses ensinamentos me fizeram chegar, mesmo que não esteja mais presente em corpo, seus ensinamentos entoam em meus ouvidos, seu cuidado e proteção ainda são sentidos, cada passo que dou penso em você, obrigado por tanto e por tudo que sou.

Gratidão.

## RESUMO

Gaspar, D. C. **Reabilitação estética anterior por meio de clareamento e facetas diretas - Relato de Caso.** [Trabalho de Conclusão de Curso] Graduação em Odontologia. Guarapuava: Centro Universitário UniGuairacá; 2023.

Atualmente, um sorriso harmônico é almejado pela grande maioria das pessoas. No entanto, muitos pacientes não possuem esse padrão estético e sofrem com o constrangimento, o que é muito comum visto que a estética está diretamente ligada com a autoestima e segurança. De forma geral, os dentes anteriores são os mais notados, conseqüentemente, são os mais procurados para reabilitação. Além disso, esses dentes também são os mais acometidos por traumas, o que pode levar ao escurecimento dental. Desta forma, a procura por um bom profissional da área da Odontologia que resolva esse problema vem crescendo cada vez mais. Várias opções de tratamento podem ser utilizadas nesses casos, como o tratamento endodôntico, clareamento externo/interno, restaurações, facetas, entre outras, e cabe ao cirurgião-dentista decidir o que será feito. Sendo assim, o presente trabalho relata, por meio de um caso clínico, uma reabilitação estética de dentes anteriores escurecidos devido a trauma, com antecedentes de reabilitações sem sucesso, utilizando a técnica de clareamento dental externo/interno associado a facetas diretas em resina composta.

**Palavras-chave:** Clareamento Dental; Facetas Dentárias; Estética Dentária; Preparo de Canal Radicular.

## ABSTRACT

Gaspar, D. C. **Anterior aesthetic rehabilitation through whitening and direct veneers - Case Report.** [Course Completion Work] Graduation in Dentistry. Guarapuava: UniGuairacá University Center; 2023.

Currently, a harmonic smile is desired by the vast majority of people. However, many patients do not have this aesthetic standard and suffer from embarrassment, which is very common since aesthetics are directly linked to self-esteem and safety. In general, the anterior teeth are the most noticed, consequently, they are the most sought after for rehabilitation. In addition, these teeth are also the most affected by trauma, which can lead to tooth darkening. In this way, the search for a good professional in the field of Dentistry to solve this problem is growing more and more. Several treatment options can be used in these cases, such as endodontic treatment, external/internal bleaching, restorations, veneers, among others, and it is up to the dentist to decide what will be done. Therefore, the present work reports, through a clinical case, an aesthetic rehabilitation of anterior teeth darkened due to trauma, with a history of unsuccessful rehabilitations, using the external/internal dental bleaching technique associated with direct veneers in composite resin.

**Key words:** Tooth Bleaching; Dental Veneers; Esthetics, Dental; Root Canal Preparation

## LISTA DE ILUSTRAÇÕES

Figura 1	-	Visão frontal do paciente.	pg 12
Figura 2	-	Visão lateral do paciente.	Pg 12
Figura 3	-	Sorriso inicial.	Pg 12
Figura 4	-	Teste de vitalidade elemento 12.	Pg 13
Figura 5	-	Teste de vitalidade elemento 11.	Pg 13
Figura 6	-	Utilização do ENDO-ICE Spray.	Pg 13
Figura 7	-	Realização do Ultrassom .	Pg 13
Figura 8	-	RX Periapical.	Pg 13
Figura 9	-	Abertura coronária.	Pg 15
Figura 10	-	Odontometria.	Pg 15
Figura 11	-	Irrigação.	Pg 15
Figura 12	-	Irrigação e sucção.	Pg 15
Figura 13	-	Modelagem sistema rotatório Protaper.	Pg 16
Figura 14	-	Modelagem lima manual n° 80.	Pg 16
Figura 15	-	Limpeza dos condutos.	Pg 16
Figura 16	-	Prova do cone principal.	Pg 16
Figura 17	-	Cimentação.	Pg 16
Figura 18	-	Prova da cimentação.	Pg 16
Figura 19	-	Calcador aquecido.	Pg 17
Figura 20	-	Condensação.	Pg 17
Figura 21	-	Rx final.	Pg 17
Figura 22	-	Rx final 2.	Pg 17
Figura 23	-	VITA C4.	Pg 18
Figura 24	-	VITA A1.	Pg 18
Figura 25	-	VITA B3.	Pg 18
Figura 26	-	Altura da coroa clínica.	Pg 19
Figura 27	-	Tampão cervical.	Pg 19
Figura 28	-	Barreira gengival.	Pg 19
Figura 29	-	Barreira gengival palatina.	Pg 19
Figura 30	-	Gel clareador internamente.	Pg 19
Figura 31	-	Vestibular com gel.	Pg 19



Figura 32	-	Retirada do gel face vestibular.	Pg 20
Figura 33	-	Retirada do gel.	Pg 20
Figura 34	-	VITA C4.	Pg 20
Figura 35	-	VITA A1.	Pg 20
Figura 36	-	VITA B3.	Pg 20
Figura 37	-	VITA A2.	Pg 21
Figura 38	-	VITA A1.	Pg 21
Figura 39	-	VITA A1.	Pg 21
Figura 40	-	Pino de fibra de vidro cimentado.	Pg 22
Figura 41	-	Teste de cor da resina.	Pg 22
Figura 42	-	Fio retrator.	Pg 23
Figura 43	-	Canaleta cervical.	Pg 23
Figura 44	-	Canaleta vestibular.	Pg 23
Figura 45	-	União das canaletas.	Pg 23
Figura 46	-	Condicionamento ácido.	Pg 24
Figura 47	-	Sistema adesivo.	Pg 24
Figura 48	-	Guia de silicone.	Pg 25
Figura 49	-	Porção cervical.	Pg 25
Figura 50	-	Incremento vestibular 1.	Pg 25
Figura 51	-	Confecção dos mamilos.	Pg 25
Figura 52	-	Incremento vestibular 2.	Pg 25
Figura 53	-	Arestas.	Pg 25
Figura 54	-	Uso de polidor.	Pg 26
Figura 55	-	Disco de borracha.	Pg 26
Figura 56	-	Escova de pêlo de cabra.	Pg 26
Figura 57	-	Final frontal.	Pg 27
Figura 58	-	Final Lateral.	Pg 27
Figura 59	-	Antes de depois.	Pg 27

## SUMÁRIO

<b>1</b>	<b>INTRODUÇÃO.....</b>	pg 10
<b>2</b>	<b>PROPOSIÇÃO.....</b>	pg 11
	2.1 PROPOSIÇÃO GERAL.....	pg 11
	2.2 PROPOSIÇÃO ESPECÍFICA.....	pg 11
<b>3</b>	<b>RELATO DE CASO.....</b>	pg 12
<b>4</b>	<b>DISCUSSÃO.....</b>	pg 28
<b>5</b>	<b>CONSIDERAÇÕES FINAIS.....</b>	pg 31
	<b>REFERÊNCIAS.....</b>	pg 32
	<b>ANEXO I.....</b>	pg 36
	<b>ANEXO II.....</b>	pg 40



## 1. INTRODUÇÃO

Atualmente, a procura por um sorriso perfeito está muito além de uma higiene oral satisfatória. A intensa busca por procedimentos a fim de ter dentes mais brancos resultou em avanços tecnológicos dentro da Odontologia estética, com o surgimento de vários materiais restauradores e procedimentos mais conservadores, como a confecção de facetas e o clareamento dental (HATIPOGLU; KARADAS, 2015). Sabe-se que o restabelecimento da aparência e harmonia da cor dos dentes é capaz de elevar a autoestima de um indivíduo, transmitindo confiança e personalidade. Os cirurgiões-dentistas devem estar atentos a essa procura, pois podem proporcionar saúde bucal e, ao mesmo tempo, promover satisfação ao paciente (SANTOS et al., 2016).

Na face, um dos elementos principais da beleza é o sorriso. A harmonia entre cor, tamanho e textura tem sido cada vez mais almejada, deixando quem não a possui, muitas vezes insatisfeitos, constrangidos, reclusos ou inseguros. Por isso, a procura pela reabilitação da estética oral tem sido cada vez mais constante. Alves (2014) em sua pesquisa com 60 pessoas maiores de 18 anos, demonstrou que 80% dos entrevistados apontaram o alinhamento dental, cor branca e formato dos dentes como as causas de um sorriso mais bonito. Com isso, as exigências para um sorriso mais harmônico vêm aumentando e cabe ao cirurgião-dentista estar atualizado e em busca de novos conhecimentos para que consiga suprir as necessidades da sociedade. Diversos métodos, como clareamentos dentais, facetas, coroas, implantes, entre outros, podem ser utilizados para que uma reabilitação oral tenha sucesso e deixe o paciente satisfeito.

Por meio de um caso clínico, o presente trabalho propõe relatar uma reabilitação estética de dentes anteriores escurecidos, com antecedentes de reabilitações sem sucesso. Para isso, utilizou-se a técnica de clareamento dental externo/interno e facetas com resina composta.

## **2. PROPOSIÇÃO**

### **2.1 PROPOSIÇÃO GERAL**

Relatar o passo a passo do tratamento endodôntico, técnica clareadora de consultório interna/externa e facetas diretas em resina composta e discutir as possíveis intervenções que poderiam ser adotadas para esse caso.

### **2.2 PROPOSIÇÃO ESPECÍFICA**

- Relatar os procedimentos do tratamento endodôntico e os materiais utilizados;
- Relatar o protocolo da técnica clareadora de consultório externa/interna e os materiais utilizados;
- Relatar o passo a passo da técnica de facetas diretas em resina composta e os materiais utilizados;
- Demonstrar a melhoria alcançada através das técnicas utilizadas.

### 3. RELATO DE CASO

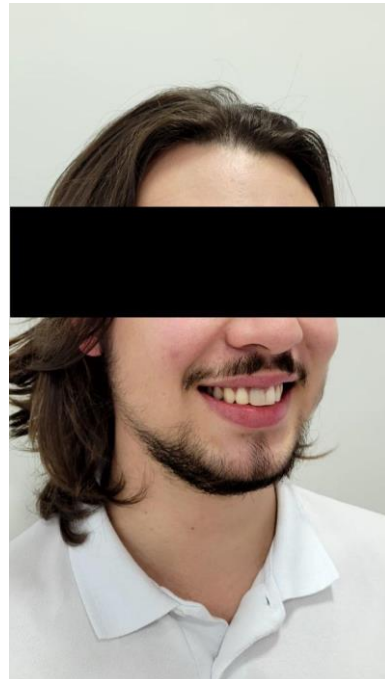
Paciente J.M.S.D.N., gênero masculino, 21 anos, compareceu à Policlínica Guairacá com a queixa principal de insatisfação da cor do elemento 11, bem como da restauração do elemento 12 e trinca no elemento 21 (Figuras 1, 2 e 3). O paciente relatou ter sofrido trauma há dez anos nos elementos 11 e 12, o qual resultou na fratura desses elementos e na posterior restauração, porém na ocasião não foi realizado o tratamento endodôntico.

**Figura 1 - Visão frontal do paciente**



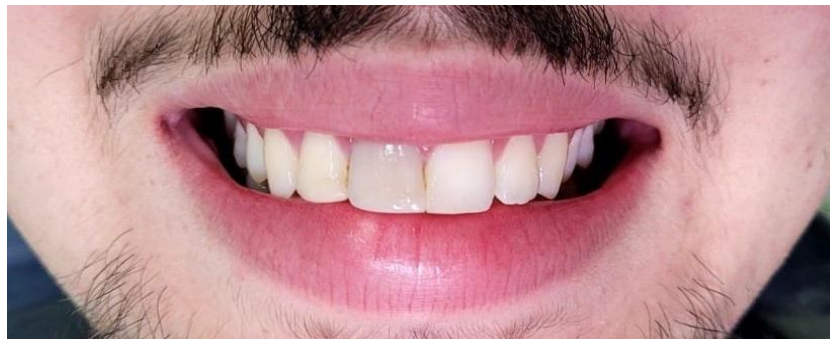Fonte: Autor (2022).

**Figura 2 - Visão lateral do paciente**



Fonte: Autor (2022).

**Figura 3 - Sorriso inicial**

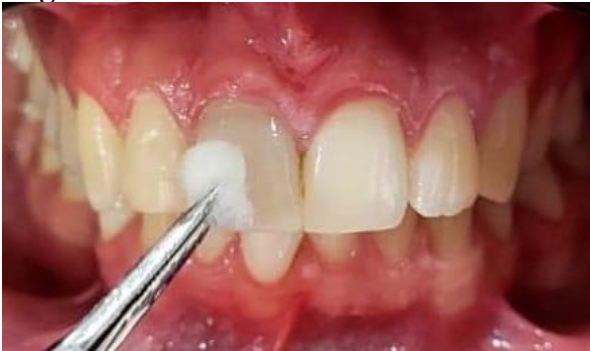

Fonte: Autor (2022).

No primeiro atendimento, foram realizados a anamnese e exame clínico inicial, onde foi identificado bons hábitos de higiene. Havia restaurações realizadas há pouco tempo, o que

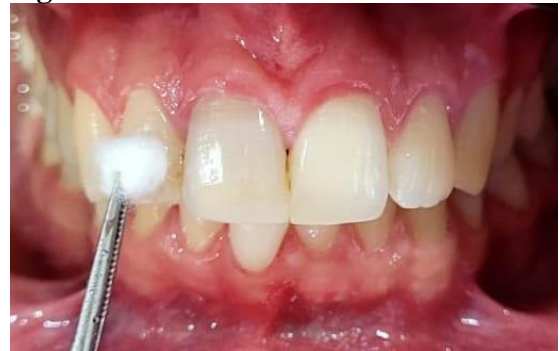demonstrou que o paciente visita um dentista regularmente. Ainda durante o exame clínico, foi realizado o teste de vitalidade pulpar por meio do teste térmico (ENDO-ICE Spray) nos elementos 11 (Figura 4) e 12 (Figuras 5 e 6). O teste resultou positivo no elemento 12 e negativo no elemento 11. Também foi realizada radiografia periapical dos incisivos superiores (Figura 8), identificando necrose pulpar e leve reabsorção radicular. Para finalizar a primeira consulta e adequar o meio bucal, foi realizado profilaxia e ultrassom (Figura 7).

**Figura 4 - Teste de vitalidade elemento 11**



Fonte: Autor (2022).

**Figura 5 - Teste de vitalidade elemento 12**



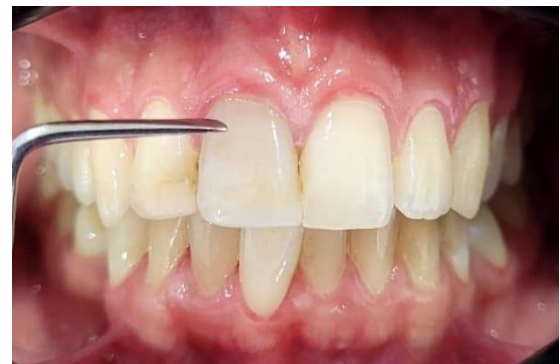Fonte: Autor (2022).

**Figura 6 - Utilização do ENDO-ICE Spray**



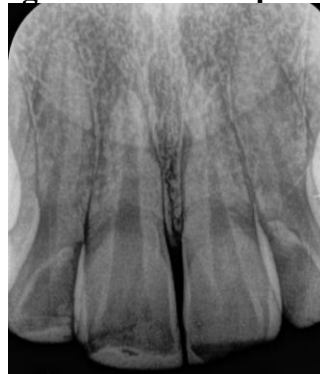Fonte: Autor (2022).

**Figura 7 - Realização de Ultrassom**



Fonte: Autor (2022).

**Figura 8- RX Periapical**



Fonte: Autor (2022).

Sendo assim, foi conversado com o paciente sobre a possibilidade de registrar o seu tratamento. O paciente recebeu um termo de consentimento livre esclarecido (TCLE) e termo de consentimento para uso de imagem (ANEXO I), o qual esclarece ao paciente o objetivo da pesquisa, como seria a participação do mesmo no estudo, o local das consultas, quais possíveis riscos, desconfortos e benefícios, confidencialidade das informações, como seriam usados os materiais coletados no estudo e que não haveria custos. O presente trabalho se encontra em trâmite de aprovação na COMEP (Comitê de Ética em Pesquisa da Universidade Estadual do Centro Oeste – Campus CEDETEG) conforme CAAE: 69959823.9.0000.0106 e número do comprovante: 055891/2023 (ANEXO II).

A partir das informações coletadas, foi realizado o planejamento e o mesmo foi dividido em 6 sessões:

1ª sessão: tratamento endodôntico do elemento 11, pois o mesmo estava desvitalizado.

2ª sessão: clareamento interno/externo do 11 a fim de melhorar o aspecto acinzentado e clareamento externo dos dentes 15 a 25 e 35 a 45, pois o paciente tinha o desejo de dentes mais brancos.

3ª sessão: segunda sessão de clareamento após 7 dias.

4ª sessão: preparo do conduto radicular do elemento 11 e cimentação do pino de fibra de vidro, para melhorar a retenção da resina, já que esse dente possuía uma classe IV extensa.

5ª sessão: confecção das facetas em resina composta dos elementos 12 a 22 e reanatomização do elemento 23, para um sorriso mais harmônico.

6ª sessão: retorno / acabamento e polimento final.

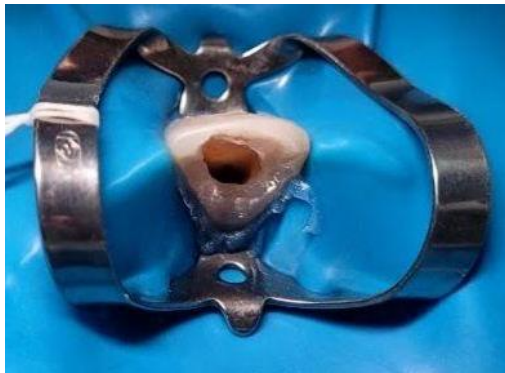### **1ª Sessão**

Nesta sessão foi realizado o tratamento endodôntico do elemento 11. Foi iniciado com a abertura coronária do mesmo (Figura 9), a qual foi realizada com brocas esféricas em alta rotação e expôs uma câmara pulpar muito escurecida. A odontometria foi realizada com localizador apical e mostrou o comprimento real do dente de 23 mm (Figura 10). O sistema utilizado para a realização do tratamento foi o sistema rotatório Protaper Nest da DENTSPLY SIRONA, X1, X2 e X3 (Figura 13), com patência realizada com lima manual nº 15 e irrigação com hipoclorito de sódio 2,5% sempre entre uma lima e outra (Figuras 11 e 12). A lima X3 ficou pequena em um canal tão amplo, portanto, foi alterada para limas manuais, sendo que foi



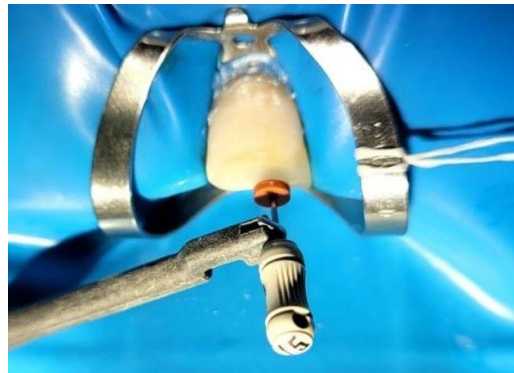necessária a lima n°80 para modelagem apical (Figura 14). Logo após, foi realizada a limpeza dos condutos com 3 mL de EDTA (BIODINÂMICA) a 17%, agitação com Easy Clean (Figura 15) e secagem com papéis absorvíveis da marca DiaDent. A prova do cone confirmada com RX do dente 11 é exibida na Figura 16. A técnica de cimentação utilizada foi a técnica de tagger, com cone principal calibrado #80, FF e MF (GAP endodontics) com cimento obturador Endofil (Dentsply Sirona) também confirmado com RX (Figuras 17 e 18). Foi realizado condensação lateral com calcadores de paiva (Figura 20), seguido do tampão em forma de rampa com ionômero de vidro (Ionoseal VOOCO), seguido de bolinha de algodão e ionoseal novamente, e finalmente foi feito outro RX para conferência (Figuras 21 e 22).

**Figura 9 - Abertura coronária**



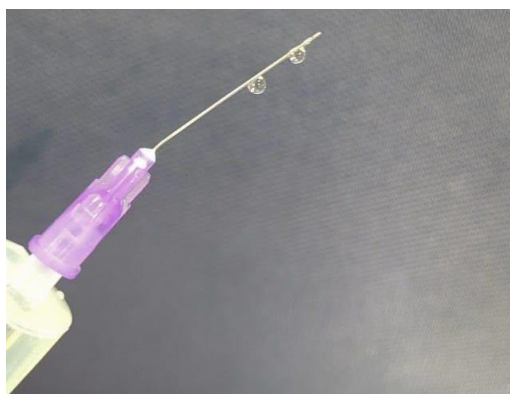Fonte: Autor (2022).

**Figura 10 - Odontometria**



Fonte: Autor (2022).

**Figura 11 - Irrigação**



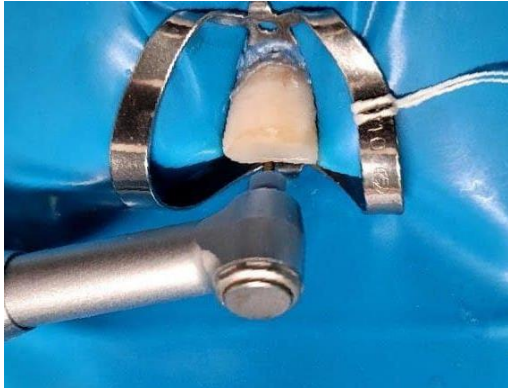Fonte: Autor (2022).

**Figura 12 - Irrigação e sucção**



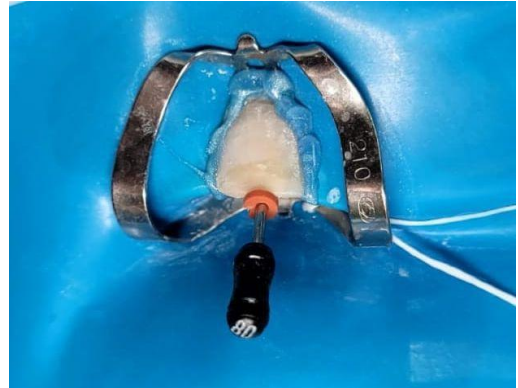
Fonte: Autor (2022).

**Figura 13 - Modelagem sistema rotatório Protaper**



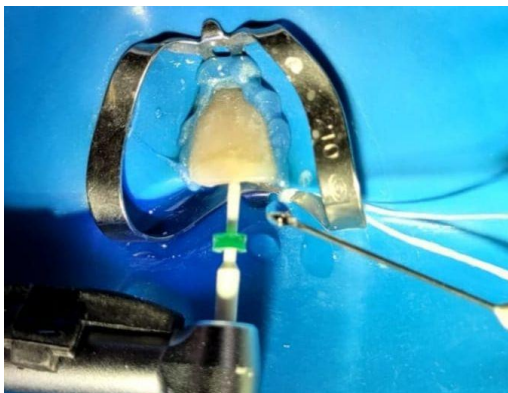
Fonte: Autor (2022).

**Figura 14 - Modelagem lima manual n°80**



Fonte: Autor (2022).

**Figura 15- Limpeza dos condutos**




Fonte: Autor (2022).

**Figura 16- Prova do cone principal**



Fonte: Autor (2022).

**Figura 17- Cimentação**



Fonte: Autor (2022).

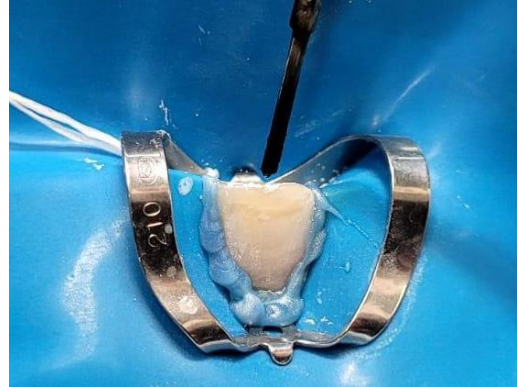**Figura 18- Prova da cimentação**



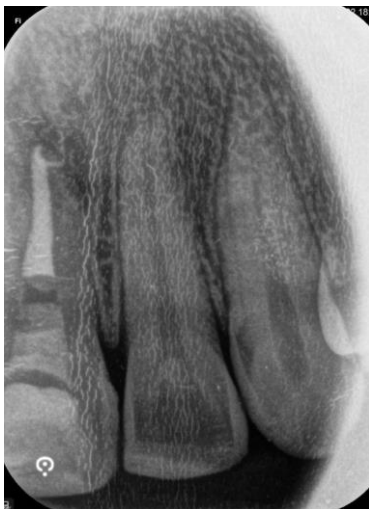Fonte: Autor (2022).

**Figura 19- Calcador aquecido**

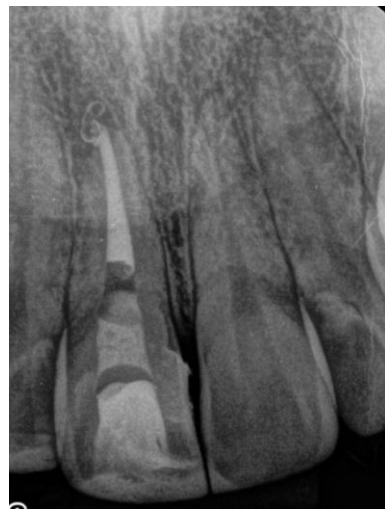Fonte: Autor (2022).

**Figura 20- Condensação**

Fonte: Autor (2022).

**Figura 21- Rx final**

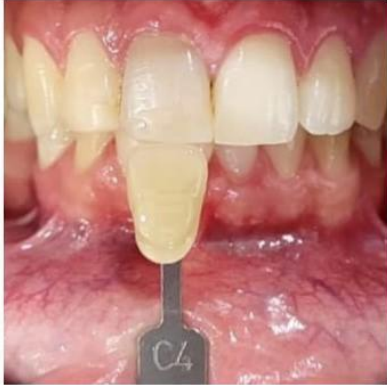Fonte: Autor (2022).

**Figura 22- Rx final 2**

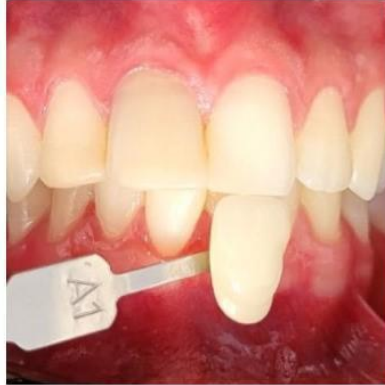Fonte: Autor (2022).

## **2ª Sessão**

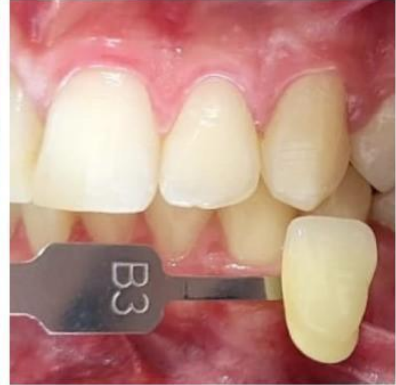Após um intervalo de 15 dias para acompanhamento da endodontia, foi realizado profilaxia com pedra pomes e registro inicial de cor com a escala VITA CLASSICAL, onde o elemento 11, acometido pelo trauma, estava com a cor compatível a C4, os caninos compatíveis com B3 e os demais compatíveis com A1 (Figuras 23, 24 e 25).

**Figura 23- VITA C4**

Fonte: Autor (2022).

**Figura 24- VITA A1**

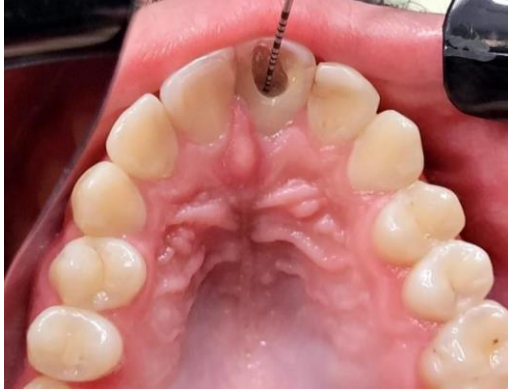Fonte: Autor (2022).

**Figura 25- VITA B3**

Fonte: Autor (2022).

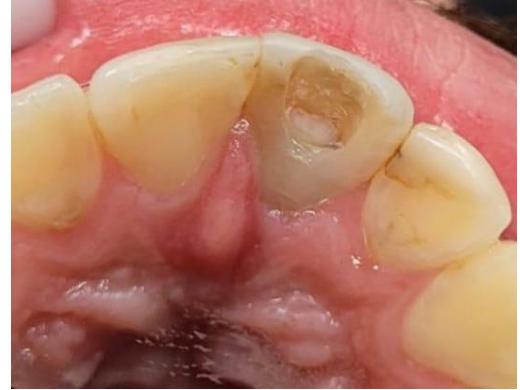Para dar início ao procedimento de clareamento, foi realizada a medição da coroa clínica por meio do RX final (Figura 22), e então, com auxílio de uma sonda milimetrada, foi medida a altura da coroa clínica para confeccionar o tampão cervical (Figuras 26 e 27), com o objetivo de evitar uma reabsorção cervical radicular (VASCONCELOS et al., 2000). Esse tampão foi confeccionado com ionômero de vidro (Ionoseal VOCO), e então foi realizada a lavagem da câmara pulpar com soro fisiológico e secagem da mesma. Logo após, os tecidos moles foram protegidos do contato com o gel clareador por meio de uma barreira gengival (Top Dam da FGM) (Figuras 28 e 29). Confeccionada a barreira gengival, foi então aplicado um dessensibilizante, com o objetivo de prevenir a sensibilidade pós-clareamento dental (desensibilize KF 2% da FGM) pelo período de 10 minutos e removido com auxílio de uma gaze e sugador. Em seguida, foi aplicado o gel clareador de consultório (Whiteness HP Automixx FGM), que inicialmente foi aplicado internamente no dente 11 (Figura 30) e em seguida, foi levado para a face vestibular dos demais dentes a serem clareados (incisivos, caninos e pré-molares superiores e inferiores) (Figura 31). O produto agiu por 45 min (seguindo as recomendações do fabricante) e depois foi removido com sugador endodôntico (Figuras 32 e 33). Então, foi colocado uma bolinha de algodão no dente 11 e finalizado com ionômero de vidro para não deixar a abertura coronária exposta.

**Figura 26- Altura da coroa clínica**



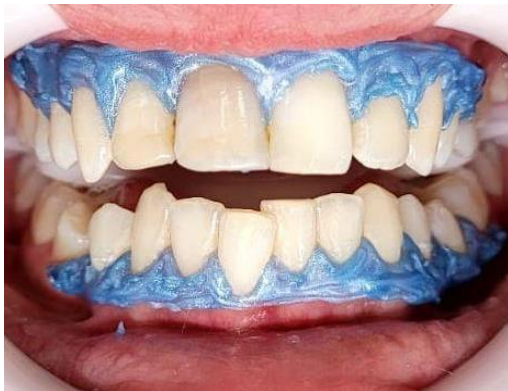Fonte: Autor (2022).

**Figura 27- Tampão cervical**



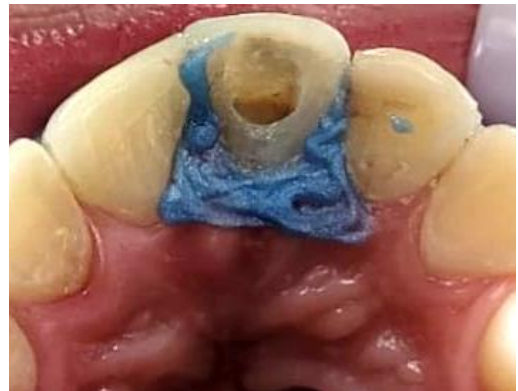Fonte: Autor (2022).

**Figura 28- Barreira gengival**



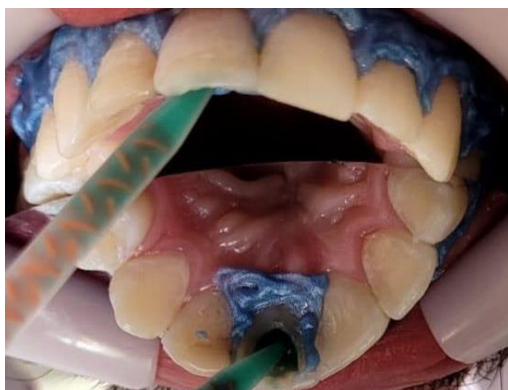Fonte: Autor (2022).

**Figura 29- Barreira gengival palatina**



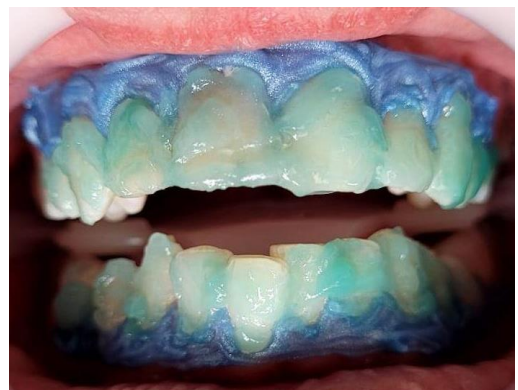Fonte: Autor (2022).

**Figura 30- Gel clareador internamente**

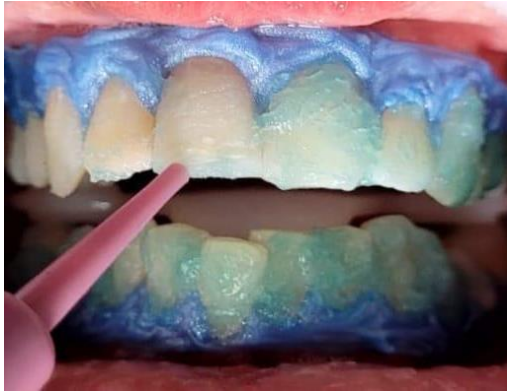

Fonte: Autor (2022).

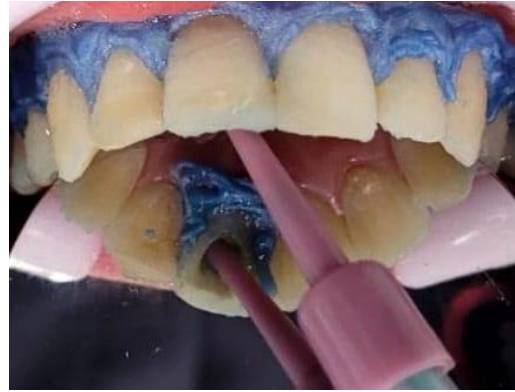
**Figura 31- Vestibular com gel**



Fonte: Autor (2022).

**Figura 32-Retirada do gel face vestibular**

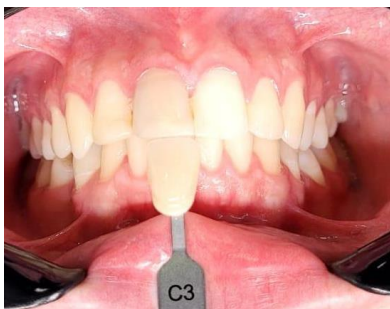Fonte: Autor (2022).

**Figura 33- Retirada do gel**

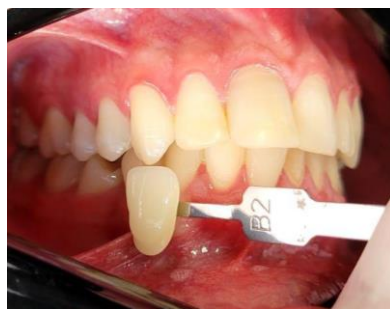Fonte: Autor (2022).

### 3ª Sessão

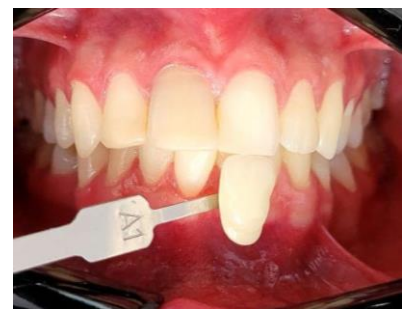Após sete dias, foi realizada a 2ª sessão de clareamento interno/externo, onde primeiramente o registro de cor foi realizado com a escala VITA CLASSICAL, sendo o elemento 11 compatível com C3, caninos B2 e demais A1 (Figuras 34, 35 e 36). Então, foi realizada nova sessão de clareamento seguindo os mesmos passos da 2ª sessão.

**Figura 34- VITA C4**

Fonte: Autor (2022).

**Figura 35- VITA A1**

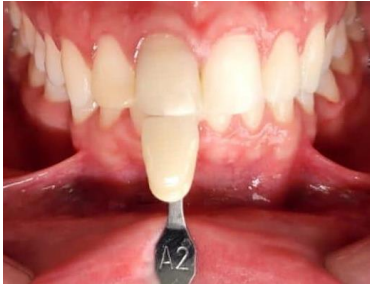Fonte: Autor (2022).

**Figura 36- VITA B3**

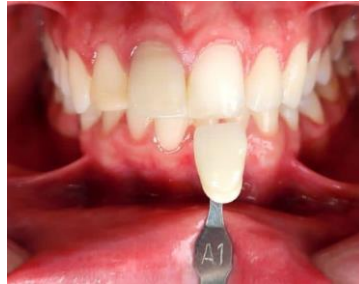Fonte: Autor (2022).

### 4ª Sessão

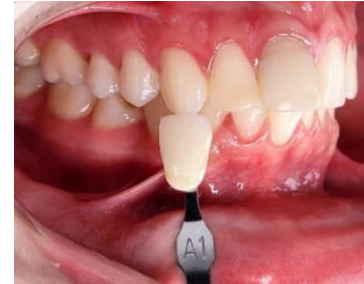Essa sessão foi realizada após 15 dias da segunda sessão de clareamento, devido à liberação de oxigênio, que dificulta a adesão da resina (DORINI et al., 2010). A sessão foi iniciada com um novo registro de cor pela escala VITA CLASSICAL, na qual o elemento 11 estava compatível com a cor A2 e os demais dentes compatíveis com a cor A1 (Figura 36, 37 e 38).

**Figura 37- VITA A2**

Fonte: Autor (2022).

**Figura 38- VITA A1**

Fonte: Autor (2022).

**Figura 39- VITA A1**

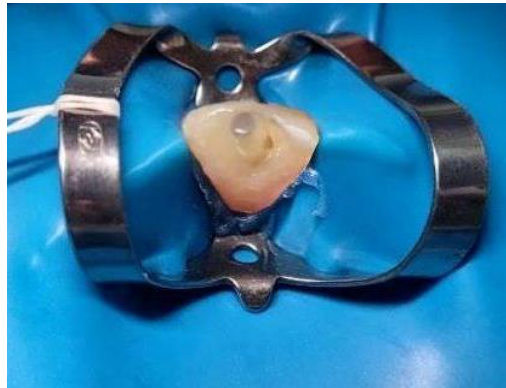Fonte: Autor (2022).

Logo após, foi realizada a moldagem dos elementos anteriores superiores usando silicone de condensação (Perfil Putty). Na sequência, foi retirado o ionômero de vidro e a bolinha de algodão do elemento 11 para a visualização da porção intracoronária, e também foi retirado o tampão feito para o tratamento de clareamento dental para deixar a guta percha exposta. A guta percha já havia sido deixada com a altura de 4 mm, com a finalidade de uma melhor distribuição das forças oclusais, diminuindo assim a possibilidade de fratura. Então, foi dado início ao preparo do pino de fibra de vidro 1,0 (WhitepostDC da FGM). A técnica utilizada foi a do pino anatômico, pelo fato do canal ser amplo e essa técnica ser capaz de copiar o interior do canal radicular e com isso, a adaptação do pino melhora, melhorando também sua retenção além de reduzir a espessura do cimento (SILVA et al., 2020).

Essa técnica consiste em primeiramente tratar o pino, portanto, foi aplicada uma camada de ácido fosfórico a 37% (Condac 37®-FGM) por 15 s, lavagem abundante por 30 s, aplicação de silano e aguardado por 1 min até o mesmo evaporar e aplicada uma camada de adesivo (Single Bond 2 da 3M), a qual foi fotoativada por 40 s (PEREIRA et al., 2017). Em seguida, o pino foi coberto por uma camada de resina composta e levado até o conduto que já estava isolado com gel hidrossolúvel (KY). Esse conjunto foi inserido e retirado do conduto até que o mesmo tivesse uma cópia fiel do conduto, então, foi realizada a fotoativação por 2 s com o pino no interior do conduto, a qual foi finalizada por 40 s após a sua remoção. O pino anatomizado recebeu uma reaplicação de ácido fosfórico, silano e adesivo, para posterior cimentação com cimento autoadesivo (RelyX U200 da 3M). Para isso, foram seguidas as recomendações do fabricante: 1 - o conduto radicular foi limpo com hipoclorito de sódio a 2,5%; 2 - o conduto foi lavado com água em abundância; 3 - o excesso da umidade foi retirada com pontas de papel absorvente (GAP Endodontics); 4 - o cimento já manipulado foi aplicado da porção apical para

a cervical com auxílio da ponta misturadora e da ponta aplicadora; 5 - o pino foi então inserido no conduto; 6 - os excessos foram retirados; 7 - a fotoativação foi realizada por 40 s em cada face; 8 - após essa cimentação, o excesso do pino foi cortado e a palatina do elemento foi restaurada (Figura 40).

**Figura 40- Pino de fibra de vidro cimentado.**

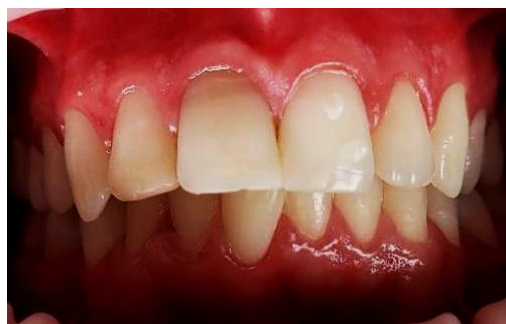

Fonte: Autor (2022).

### **5ª Sessão**

Nessa nova consulta, primeiramente foi realizada a seleção de cor das resinas, identificando EA1, EA2 e DA1 (Vitra Advanced Polymerization System-FGM) (Figura 41).

**Figura 41- Teste de cor da resina**



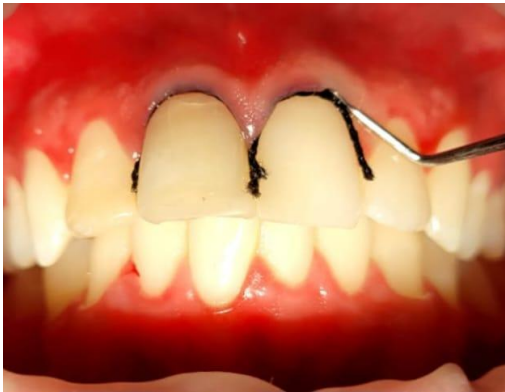Fonte: Autor (2022).

Então foi dado início à confecção das facetas diretas. O fio retrator nº00 Ultrapak (Ultradent) foi inserido com a ajuda da espátula de fio retrator 3079 Millennium (Golgran) (Figura 42). Conforme o planejamento, iniciou-se o preparo para facetas de resina de 12 a 22, com reanatomização do elemento 23. Primeiramente foram confeccionadas as facetas dos elementos 11 e 21, depois do 12 e 22 e por último, a reanatomização do 23 .



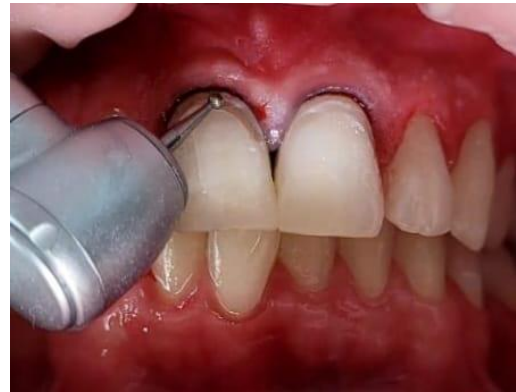O elemento 11 estava escurecido devido a um trauma e também apresentava uma classe IV (faces V, P e I). Por isso, optou-se pela confecção de um pino intra radicular nesse dente. Assim, o preparo do dente para faceta direta foi feito por meio da técnica da silhueta, realizando primeiramente uma canaleta cervical com broca esférica diamantada 1014 (KG) (Figura 43). Em seguida, canaletas de orientação vestibular foram confeccionadas com broca tronco-cônica 2135 (KG) (Figura 44). As canaletas foram unidas com desgaste utilizando a broca 4138 (KG) (Figura 45), e esse mesmo processo foi repetido nos elementos 12, 21 e 22.

**Figura 42- Fio retrator**



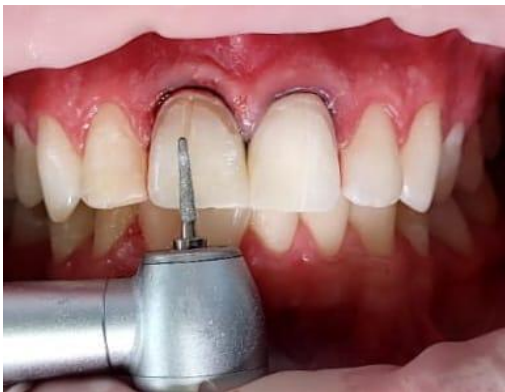Fonte: Autor (2022).

**Figura 43- Canaleta cervical**



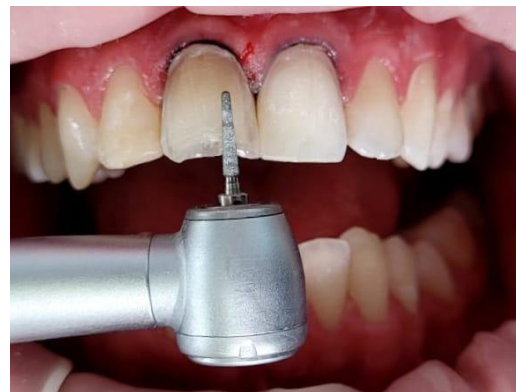Fonte: Autor (2022).

**Figura 44- Canaleta Vestibular**



Fonte: Autor (2022).

**Figura 45- União das canaletas**



Fonte: Autor (2022).

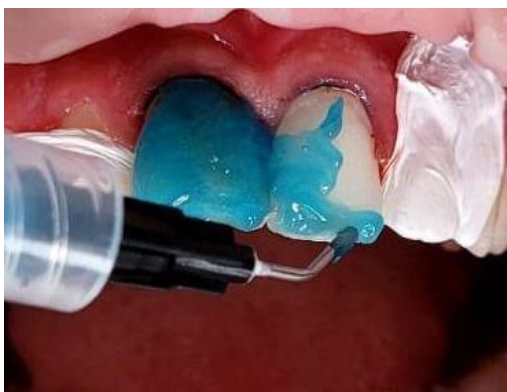Depois da conclusão do preparo, foi realizado isolamento relativo para realização das restaurações. Os dentes vizinhos foram protegidos com fita Isotape (TDV) e os elementos foram condicionados com ácido fosfórico a 37% (Condac 37®-FGM) por 30 s, seguido de enxágue pelo dobro do tempo e jato de ar moderado (Figura 46). Em seguida, foi aplicado o sistema adesivo convencional (Single Bond 2 da 3M) friccionando o microbrush com pressão, aplicado

jato de ar moderado para remover os excessos e evaporar os solventes, seguido por outra camada de adesivo, novo jato de ar e então fotopolimerização por 20 s (Figura 47).

Foi realizado o corte do guia de silicone e uma fina camada de resina EA2 (Vitra APS-FGM) foi adicionada no guia para a confecção da palatina do dente 11. Então, a guia foi posicionada na palatina dos incisivos e o incremento foi fotopolimerizado por 40 s (Figura 48). A porção mais cervical recebeu um incremento de resina para esmalte EA2 (Vitra APS-FGM), o qual foi fotopolimerizado por 40 s (Figura 49), depois outro incremento na cor DA1 (Vitra APS-FGM) foi posicionado na vestibular com uso da matriz de Poliéster (TDV) entre as proximais, impedindo que a resina encostasse nos dentes vizinhos (Figura 50). Para a confecção dos mamelos foi utilizada a resina DA1 (Vitra APS-FGM), assim como para o contorno incisal (Figura 51). Para preencher os espaços entre os mamelos e a concha palatina foi usada a resina Trans N (Vitra APS-FGM) e para finalizar, uma camada de EA1 (Vitra APS-FGM) foi inserida por toda a vestibular (Figura 52).

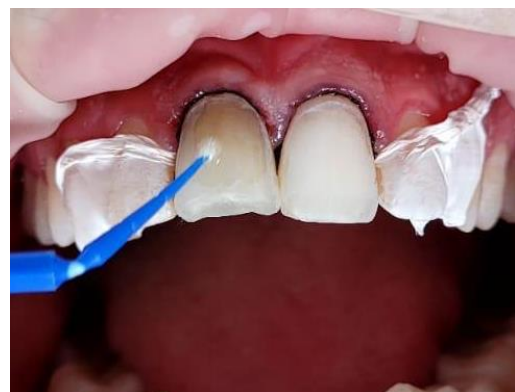A técnica utilizada foi a incremental, sempre fotopolimerizando entre um incremento e outro. Em seguida, utilizando as brocas 3118F e 2135F (KG), iniciou-se o acabamento utilizando um grafite colorido para demarcar as arestas mesiais e distais, ajustando assim as áreas de reflexão (Figura 53). Na sequência, foram utilizados os discos abrasivos (Sof-Lex) da série vermelha, nas granulações média e fina para as inclinações dos terços dentais. Nas mesiais foram utilizadas tiras de lixa de centro neutro de granulação média Sof-Lex (3M), e então foi iniciado o protocolo de polimento, utilizando polidores nas granulações grossa, média e fina (American Burrs) (Figura 54), disco de borracha Polidor Diamantado EVE Diacomp Plus Espiral (OdontoMega) na granulação fina (Figura 55), e por fim escova de pêlo de cabra (American Burrs) (Figura 56).

**Figura 46- Condicionamento ácido.**



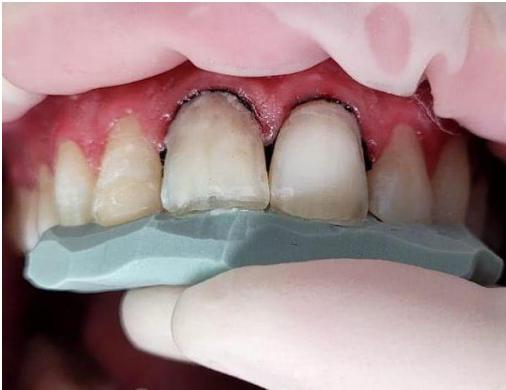Fonte: Autor (2022).

**Figura 47- Sistema adesivo.**



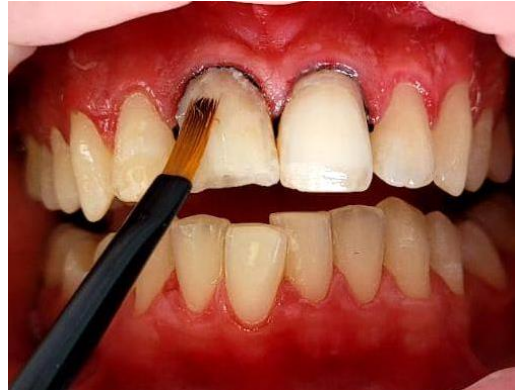Fonte: Autor (2022).

**Figura 48- Guia de silicone**



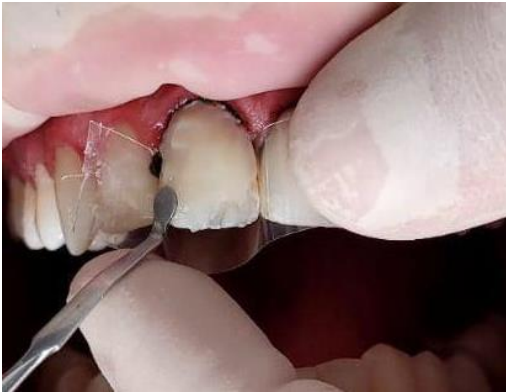Fonte: Autor (2022).

**Figura 49- Porção cervical**



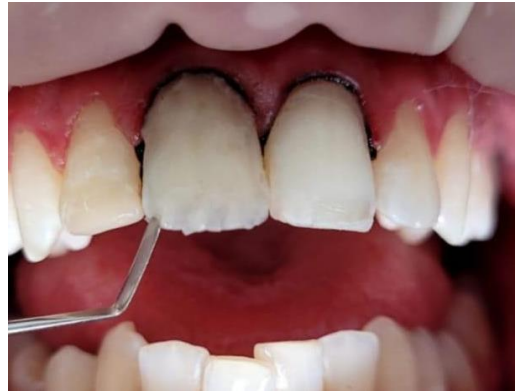Fonte: Autor (2022).

**Figura 50- Incremento vestibular 1**



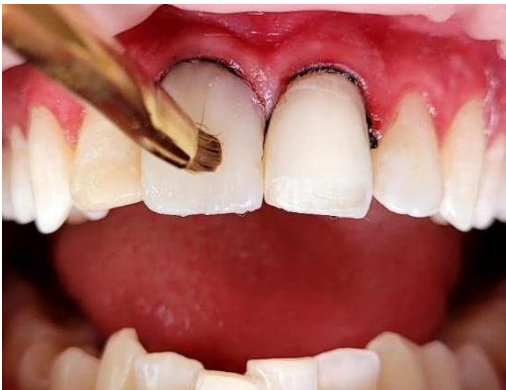Fonte: Autor (2022).

**Figura 51- Confeção dos mamilos**



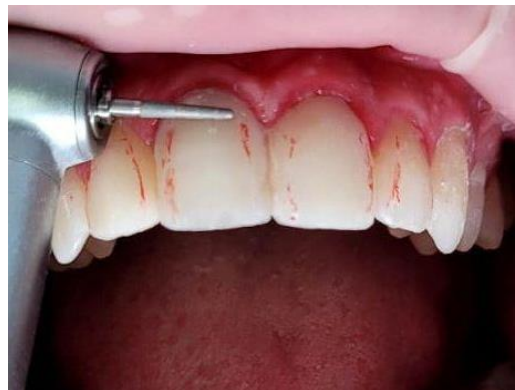Fonte: Autor (2022).

**Figura 52- Incremento vestibular 2**



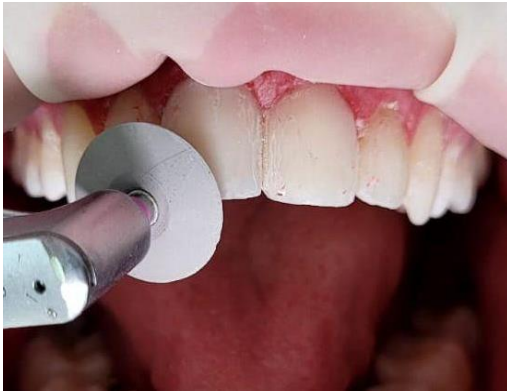Fonte: Autor (2022).

**Figura 53- Arestas**



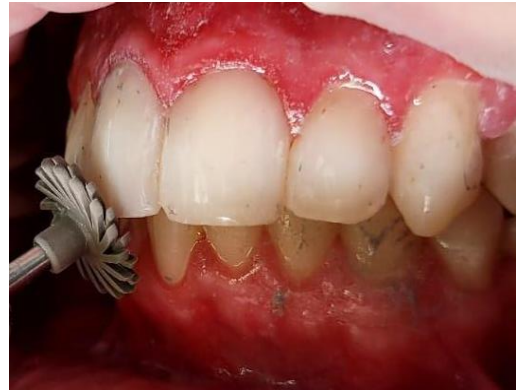Fonte: Autor (2022).

**Figura 54- Uso de polidor**



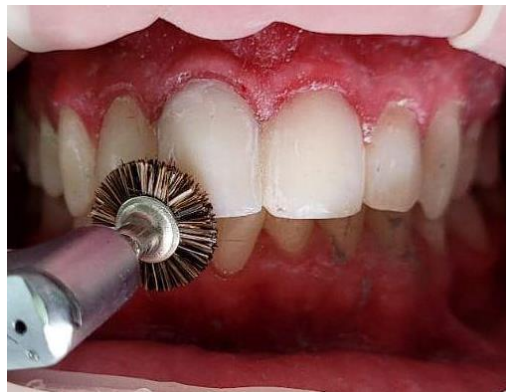Fonte: Autor (2022).

**Figura 55- Disco de borracha**



Fonte: Autor (2022).

**Figura 56- Escova de pêlo de cabra**



Fonte: Autor (2022).

## **6ª Sessão**

Após duas semanas, o paciente retornou para manutenção e assim foi verificado uma estética satisfatória (Figura 57 e 58). Paciente relatou estar muito satisfeito com seu tratamento (Figura 59) e que se sente muito mais seguro.

**Figura 57- Final frontal**



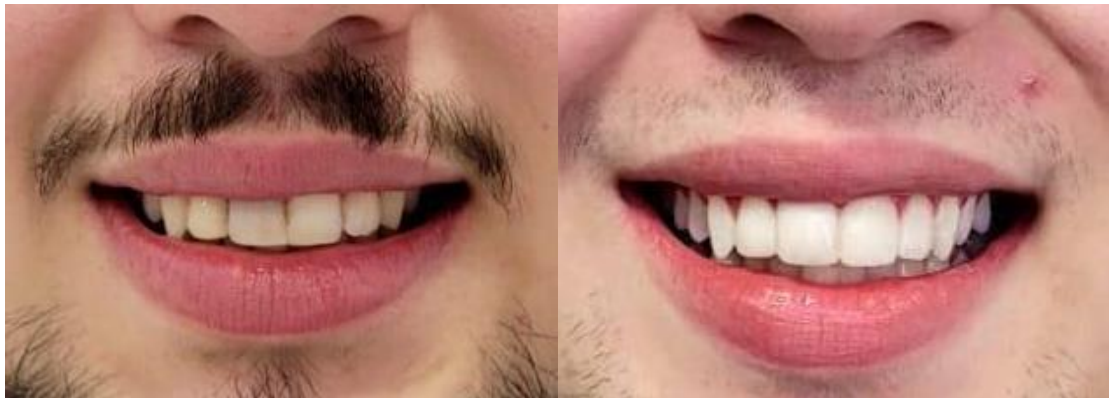Fonte: Autor (2022).

**Figura 58- Final lateral**



Fonte: Autor (2022).

**Figura 59 - Antes e depois**



Fonte: Autor (2022).

#### 4. DISCUSSÃO

A restauração de dentes anteriores escurecidos é um desafio na Odontologia, uma vez que envolve uma série de fatores que podem influenciar no resultado final, pois requer não só habilidade técnica, mas também conhecimento dos conceitos teóricos envolvidos no tratamento. Nesse contexto, a utilização de pinos de fibra de vidro e a técnica de clareamento interno e externo pode ser uma opção eficaz para a reabilitação estética e funcional desses dentes.

No presente caso clínico, um paciente apresentou-se com um dente anterior escurecido e comprometido, devido a uma fratura decorrente de um trauma. O planejamento do tratamento envolveu a realização de um tratamento endodôntico, pino de fibra de vidro, clareamento interno e externo, e facetas diretas em resina composta.

A utilização de pinos de fibra de vidro apresenta diversas vantagens, como maior resistência à fratura e melhor adaptação aos tecidos dentários. Segundo Monte Alto (2017), indica-se o uso de retentores intrarradiculares mesmo que a porção coronária não esteja totalmente destruída, já que um dos principais motivos para sua utilização é a retenção e o reforço da porção coronária a partir de uma melhor distribuição de forças, além disso sua elasticidade se assemelha muito ao da dentina (SOUZA et al. 2011). Devido às suas propriedades estéticas e a uma maior absorção das cargas mastigatórias em relação aos pinos metálicos pré-fabricados, os pinos de fibra de vidro têm sido cada vez mais utilizados (NASCIMENTO et al., 2023).

O pino é cimentado dentro do canal radicular do dente com um cimento resinoso, que apresenta boa aderência ao dente e ao pino de fibra de vidro, além de proporcionar uma excelente estabilidade e retenção do pino. O cimento autoadesivo é uma evolução em relação aos cimentos convencionais, pois dispensa a necessidade de aplicação de ácido e adesivos separados antes da cimentação. Esse tipo de cimento contém monômeros com capacidade de autoadesão à superfície dental e do pino, formando uma camada híbrida resistente à dissolução. As principais vantagens do cimento autoadesivo incluem maior praticidade e rapidez na cimentação, além de reduzir a sensibilidade pós-operatória e minimizar a chance de erro humano na aplicação de adesivos. Outra vantagem é que esse tipo de cimento pode ser utilizado em uma ampla gama de materiais, incluindo cerâmicas, metais e resinas compostas, tornando-se uma opção versátil para diversas situações clínicas (NESSELO, 2021; REIS e LOGUERCIO, 2021).

Em relação ao clareamento externo, Vieira et al. (2021) descreve que quando associado ao interno se torna eficiente para melhorar o aspecto escurecidos dos dentes, assim como se torna uma alternativa menos invasiva, por não haver necessidade de desgaste dental e por ter baixo custo. O clareamento interno tem se mostrado indicado para casos de escurecimento da coroa dental em dentes que passaram por trauma e receberam tratamento endodôntico. Especialmente em dentes que apresentam cristas marginais e coroas clínicas íntegras, com pouco ou nenhum material restaurador (SCHWENDLER, et al., 2013). Soluções à base de peróxidos, podem causar reabsorção radicular externa devido ao extravasamento para o periodonto lateral. Dessa forma, a fim de evitar esse extravasamento, se torna indispensável a confecção de um tampão cervical, onde a partir da junção amelocementária, se desobstrui cerca de 2 a 3 mm do material endodôntico e se aplica uma camada de 1 a 2 mm de material selador, que pode ser um cimento de ionômero de vidro (MONTOVANI et al., 2015).

Os agentes clareadores podem interferir nos procedimentos de adesão, tendo em vista a presença de oxigênio residual deixado pelo processo de clareamento dental, pois no processo químico do agente clareador o peróxido de hidrogênio se dissocia em moléculas de oxigênio residuais. No processo de fotoativação o adesivo cria adesão entre dois substratos diferentes (dentina e resina), quando existe a presença do oxigênio, esse inibe a fotopolimerização do sistema adesivo o que leva a microinfiltração marginal e podendo ocasionar a perda da restauração. Dessa forma é recomendado aguardar de 1 a 2 semanas para que esse oxigênio se dissipe e então a adesão seja efetiva. (KARADAS et al. 2019; ; REIS e LOGUERCIO, 2021)

Segundo Kina et al. (2015), a técnica para o clareamento externo de consultório consiste em o cirurgião-dentista realizar a aplicação do agente clareador em uma concentração mais alta pelo tempo em que o fabricante indica, sendo que os tecidos moles devem ser afastados e o tecido gengival protegido como no presente trabalho, e é mais indicado para casos em que é necessário um resultado mais rápido. O mecanismo de ação desses géis ocorre por meio de uma reação de óxido-redução, ou seja, eles fragmentam as macromoléculas escuras presentes no interior da estrutura dental em moléculas menores, o que resulta em uma mudança em suas configurações e, como consequência, altera suas propriedades ópticas, resultando em dentes mais claros. A principal vantagem desse procedimento está em dispensar o uso de moldeiras e assim gerar um menor desconforto para o paciente (BORGI et al., 2015).

As facetas diretas de resina composta apresentam várias vantagens em comparação com as facetas indiretas de cerâmica. Destacam-se a maior preservação dental, pois favorecem menor desgaste da estrutura dentária, o que é benéfico para a saúde do dente a longo prazo.

Além disso, o tempo clínico para sua execução é geralmente menor, tornando o procedimento mais rápido e conveniente para o paciente. Outra vantagem é o custo inferior, tornando as facetas de resina uma opção mais acessível financeiramente. As facetas diretas de resina composta também possuem excelente estética, proporcionando resultados favoráveis e com uma boa longevidade clínica, quando bem executadas (SILVA E CHIMELI, 2011).

Gouveia et al. (2018) reiteram a importância da escolha adequada dos materiais para restaurar os dentes anteriores, incluindo tipos de resinas, sistemas adesivos e fotopolimerizadores de alta qualidade. Esses elementos são essenciais para garantir a qualidade da técnica utilizada na restauração dos dentes anteriores.

Segundo Lira et al. (2019), as etapas de acabamento e polimento são essenciais para o sucesso clínico e estético, pois têm como objetivo aumentar a lisura superficial, refinamento e brilho dos materiais utilizados na restauração, produzindo maior reflexão de luz e uma aparência mais natural. Dessa forma, essas etapas são fundamentais para garantir a qualidade estética da restauração. Margens inacabadas ou ásperas, assim como falta de lisura na superfície da faceta direta aumentam o acúmulo de placa, o que conseqüentemente resulta em manchas, infiltrações e cárie secundária, que comprometem a longevidade e estética do trabalho realizado (LIRA et al., 2019). O estudo feito por Martins et al. (2019) mostra que o acabamento quando realizado apenas com pontas diamantadas gera rugosidades, mas que quando associados a outros métodos de polimento, como os utilizados nesse caso clínico, é capaz de chegar a uma ótima lisura superficial.

O caso clínico apresentado evidencia a importância de um planejamento detalhado e individualizado para a obtenção de resultados estéticos satisfatórios. A combinação de facetas e clareamento dental, utilizada nesse caso, proporcionou uma melhora significativa na aparência dos dentes e na autoestima do paciente. No entanto, é importante ressaltar que o sucesso do tratamento depende de uma boa comunicação entre o paciente e o profissional, além de um acompanhamento cuidadoso do caso após a realização dos procedimentos. Ademais, o paciente deve manter uma boa higiene bucal e seguir as orientações do profissional para garantir a longevidade dos resultados obtidos. A odontologia estética tem evoluído muito nos últimos anos, e a combinação de diferentes técnicas e materiais tem permitido a obtenção de resultados cada vez mais naturais e duradouros.



## **5. CONSIDERAÇÕES FINAIS**

Dentes alinhados e brancos são características frequentemente buscadas pelos pacientes para que tenham um sorriso classificado como bonito, mas é de suma importância que o cirurgião-dentista esteja preparado para atender aos anseios do paciente. O conhecimento, cumprimento e respeito das técnicas necessárias levaram esse caso clínico a um resultado estético satisfatório devolvendo ao paciente não só a harmonia do sorriso, mas também seu bem estar psíquico e social.

## REFERÊNCIAS

- ABBOTT, P. & HEAH, S. **Internal bleaching of teeth: An analysis of 255 teeth.** *Australian dental journal*. V. 54 (4). pp 326-333. 2009.
- ABUABARA, A.; PEREIRA, J. O.; SOUSA, N. C. de; FARIA, P. C. de; **Reabsorção Radicular.** Tese (Especialização) Universidade Estadual de Campinas, Piracicaba. pp 1-71. 2005.
- ALOTHMAN, Y.;BAMASOUD, M. S.**The Success of Dental Veneers According To Preparation Design**  
ALVES, G. N.; ARAS, W.M de F.; **Percepção de pacientes em relação à estética dentária.** *Rev. Saúde. Com*, v. 10, n. 2, p. 161-171, 2014.
- AMERICANO, G. C. A.; **Prevalência de traumatismo nos dentes permanentes anteriores de estudantes brasileiros de 10 a 25 anos.** *Interagir: pensando a extensão*, [S.l.], n. 25, p. 13-19, out. 2018.
- BORTOLINI, L. D. M.; SILVA, C. D. C.; HOEPPNER, M. G.; POLETTO, D.; **Restabelecimento da Estética Dental Anterior por meio de Faceta Direta em Resina Composta.** *Braz J Surg Clin Res*, 21(2), 106-10. 2018.
- BRESCHI, L.; MAZZONI, A.; DORIGO, E. de S.; FERRARI, M.; **Adhesion to Intraradicular Dentin: A Review,** *Journal of Adhesion Science and Technology*, 23:7-8, 1053-1083, 2012.
- CAMIM, F. da S.; MAENOSONO, R. M. **Avaliação da resistência à fratura de pinos de fibra de vidro cimentados com cimento resinoso de alto conteúdo de carga.** UNIFUNEC CIENTÍFICA MULTIDISCIPLINAR, Santa Fé do Sul, São Paulo, v. 5, n. 7, p. 23–40, 2017.
- CAMPOS, KMG de .; RODRIGUES, R.; FIGUEIREDO, CHM da C. .; GUENES, GMT.; ALVES, MASG.; ROSENDO, RA.; PENHA, ES da.; NOGUEIRA, PL.; DANTAS, MVO.; MEDEIROS, LADM de . **Facetas diretas anteriores: Uma revisão de literatura.** *Investigação, Sociedade e Desenvolvimento* , [S. l.] , v. 10, n. 6, 2021.
- CANUTO, L. C.; DE ARAUJO, Y. B. M.; GOMES, F. P.; DO NASCIMENTO, T. B.; DE OLIVEIRA, A. L. P.; LEMOS, I. P. L.; LINS, F. F.; **Clareamento dental interno: relato de caso.** *Revista Eletrônica Acervo Saúde*, (48), 2020.
- CARDOSO, P. C.; DE ALMEIDA D. R.; PACHECO, A. F. R.; JUNIOR, L. J. E. M.; DE LIMA, P. L. A.; DA SILVA, R. F.; **Facetas diretas de resina composta e clareamento dental: estratégias para dentes escurecidos.** *Revista Odontológica do Brasil Central*, V 20(55). 2021.
- CARDOSO, R. M.; CARDOSO, R. M.; JUNIOR, P. C. D. M.; MENEZES FILHO, P. F. **Clareamento interno: uma alternativa para discromia de dentes tratados endodonticamente.** *Odontologia Clínico-Científica (Online)*, v.10(2), 177-180. 2011.
- CAVALCANTE, M. G. de A. T.; MOURA O., A. K.; BARROS, I. D. R.; GONÇALVES FILHO, J. A.; de CASTRO FUGUEIREDO, B.; **Pino de fibra de vidro anatômico na reabilitação estética em dente fragilizado-relato de caso.** *Archives of Health Investigation*, v. 7, 2018.
- COSTA, MLR da.; ESPÍNDOLA-CASTRO, LF; MENEZES FILHO, PF.; MARIZ, AL de A. .; GUIMARÃES, RP.; SILVA, CHV da . **Substituição de restauração dentária fraturada por substrato escurecido: Relato de caso.** *Investigação, Sociedade e Desenvolvimento* , [S. l.] , v. 10, n. 5, 2021.
- DE JESUS, V. M.; FERREIRA, J. M. A.; DA SILVA LIMA, W.; **A auto percepção estética na sociedade moderna.** *Anais da Jornada de Educação Física do Estado de Goiás (ISSN 2675-2050)*, v. 1, n. 1, p. 135-139, 2018.
- DE LUCENA, M. T. L.; MANTOVANI, M.; FRACALOSSO, C.; DA SILVA, G. R.; **Clareamento interno em dentes desvitalizados com a técnica walking bleach- Relato de caso.** *Revista Uningá* , [S. l.] , v. 24, n. 1, 2015.
- DE SOUZA, C. R.; AUGUSTO, C. R.; DE AQUINO, E. P.; ALVES, J. da C.; PIRES, R. P.; VENÂNCIO, G. N. **Reabilitação estética de dente anterior escurecido: relato de caso.** *ARCHIVES OF HEALTH INVESTIGATION*, [S. l.] , v. 6, n. 8, 2017.

- DINIZ, J. J. L.; GUIMARÃES, S. B.; SUZUKI, C. L. S. **Reabsorção externa causada por clareamento interno uma revisão de literatura.** Revista Interfaces, v3(9), pp 31-37, 2016.
- DO NASCIMENTO, J. V. M.; DE OLIVEIRA, S. R.F.; DE SOUZA, A. M. B.; NERI, J. R.; AGUIAR, B. A.; LEMOS, M. V. S.; DE ARAUJO, M. S.; **Análise comparativa da resistência de união de pinos de fibra de vidro com diferentes sistemas adesivos.** Brazilian Journal of Health Review, v 6(2), 6098-6112. 2023.
- DORINI, A. C. R.; MONDELLI, R. F. L.; AZEVEDO, L. M.; MENDONÇA, J. S.; OLIVEIRA, A. P. L. D.; KEGLER-PANGRAZIO, E.; **Influência do clareamento dental na infiltração marginal em restaurações de classe V.** RGO. Revista Gaúcha de Odontologia (Online), 58(1), 55-60. 2010.
- FREITAS, V.; **A estética narcísica da sociedade de consumo.** Educação e Filosofia, Uberlândia, v. 17, n. 34, p. 51-64, 2008.
- GARCIA, G.; TAKAHASHI, A.; GUERGOLETTE, R.; WANG, L.; CEFALY, D. F. G.; JUNIOR, A. G.; **Considerações Clínicas Sobre a Técnica de Inserção Incremental nas Restaurações de Resina Composta em Dentes Posteriores.** UNOPAR Cient., Ciênc. Biol. Saúde, Londrina, v. 10, n. 1, p. 33-38, 2008.
- GOUVEIA C.G. MOREIRA JUNIOR R.; PERALTA F.S. SCHERMA A.P. RESENDE L. F.M.; **Facetas diretas de resina composta em dentes anteriores: relato de caso.** ClipseOdonto. ; v.9(1):44-50.2018.
- HOSEIN KHAN, M.; DA SILVA, K.; DE PINHO, L. **Pino de fibra de vidro anatômico reembasado com resina composta em elementos dentários anteriores: Revisão de literatura.** Revista Cathedral, v. 2, n. 1, 11 fev. 2020.
- KHOROUSHI, M.; FEIZ, A.; KHODAMORADI, R.; **Resistência à fratura de dentes tratados endodonticamente: efeito da combinação de clareamento e um antioxidante.** Odontologia Operatória. v. 35, n. 5, pág. 530-537, 2010.
- LIRA, R. Q. N.; LEMOS M. V. S.; MENDES. T. A. D.; NERI. J. R.; MENDONÇA. J. S.; SANTIAGO. S. L.; **Avaliação do efeito de técnicas de acabamento e polimento na rugosidade superficial de resinas compostas.** Journal of Health & Biological Sciences. v7i2.2390. p197-203.2019.
- LOPES, V. do C. de B.; LIMA, K. E. R.; MENDES, T. A. D. **Reabilitação estética em dente com descoloração escura da coroa ocasionada por traumatismo: relato de caso.** ARCHIVES OF HEALTH INVESTIGATION, [S. l.], v. 10, n. 9, p. 1461-1465, 2021.
- MARQUES, MJIF; CARDOSO, DEP; MARTINS, VRG **Longevidade Das Facetas Diretas Em Resina Composta / Longevity Of Direct Composite Laminates.** Revista Brasileira de Revista de Saúde , [S. l.], v. 4, n. 6, pág. 28495-28509, 2021.
- MARTINS, J. D. et al. **Diferentes alternativas de clareamento para dentes escurecidos tratados endodonticamente.** R. Ci. méd. biol., Salvador, v.8, n.2, p. 213-218, 2009.
- MARTINS, V. L.; CAVALCANTI, A. N.; MATHIAS, P. **Comparação do efeito de diferentes protocolos de polimento na rugosidade superficial de restaurações de resina composta.** Revista de Ciências Médicas e Biológicas, [S. l.], v. 18, n. 3, p. 397-401, 2019.
- MONTE ALTO, R. et al. **Reabilitação estética anterior o passo a passo da rotina clínica.** 1º edição. Editora Napoleão. 2018.
- MORA, O. A. U. **Clareamento dentário não vital.** Tese (Mestrado) Instituto Universitário de Ciência da Saúde. Gandra - Portugal. pp 1-34. 2020.
- MOREIRA, E. J. R.; FERREIRA, J. A.; FREITAS, G. D.; **Harmonização estética do sorriso com facetas diretas em resina composta: relato de caso.** Sci Invest Dent, v 23(1), pp 22-7. 2018.
- MORENO, E., DE RODA, A. **Psicologia Social da Saúde Mental: A Estrutura Social e a Perspectiva da Personalidade.** A Revista Espanhola de Psicologia, 6 (1), 3-11. 2003.

MOTA N.M.; BORGES M.N.S.; GONZAGA M. H. J.; GUIMARÃES S.M.; HOLANDA I. C.; MIRANDA R. R. P.; OLIVEIRA L.T.; PEREIRA L. C. G.; **Restabelecimento estético de um dente escurecido : possibilidades e desafios**. Scientific Investigation in Dentistry, p 05. 2013.

NESELLO, R. **Influência de diferentes cimentos endodônticos na adesão de pino de fibra de vidro**. Tese (pós graduação) Universidade Federal do Rio Grande do Sul. Porto Alegre, pp 1-40. 2021.

OLIVEIRA, A. S.; OLIVEIRA, L. E. A.; OLIVEIRA, H. L.; SILVEIRA, P. V.; PERALTA, S. L.; **Mascaramento de dentes escurecidos utilizando restaurações diretas: Relato de caso**. Revista Diálogos Acadêmicos., Fortaleza, 8(2), 39. 2019.

PEREIRA, C.; PEREIRA, G. M.; SIMÃO, L. C.; **Utilização de pino de fibra de vidro anatômico em dentes tratados endodonticamente com canais radiculares amplos**. Revista Cathedral, v. 4, n. 1, p. 99-108, 2022.

PEREIRA, N., CORDEIRO, R. K.; DE MELLO, A. M. D.; DE MELLO, F. A. F.; **Pino de fibra de vidro associado à restauração classe IV e faceta direta em resina composta em dente anterior: Relato de caso**. Revista Gestão &Saúde v.16, n.01, p.21-29, 2017.

REIS, A.; LOGUERCIO, A. D.; **Materiais dentários diretos – dos fundamentos à aplicação clínica – 2º edição**, editora Guanabara – 2021.

RIBAS, R. E. B., & CALEIRO, M. D. M. **Padrões estéticos e globalização: a sociedade pós-moderna frente à ditadura da beleza**. Intercom-Sociedade Brasileira de Estudos Interdisciplinares da Comunicação. 2012.

SAMPAIO, M. D.; FREITAS, A. P.; ARAUJO, R. P. C.; **Análise espectrofotométrica do clareamento dental interno**. Rev. gaúch. odontol. v.58 (3) Porto Alegre. 2010.

SANTIN, D. C.; SCOTTI C. K.; VELO, M. M. D. A. C.; CAMIM, F. D. S.; MONDELLI R. F. L.; BOMBONATTI, J. F. S.; **Protocolo de acabamento, texturização e polimento para restaurações diretas em resina composta**. Clinical and Laboratorial Research in Dentistry. 2019.

SANTOS, F. G.; Coutinho, E. F. S.; DINIZ, M. F., DE OLIVEIRA, C. E.; DE SOUZA FEITOSA, D. A.; **Reabilitação Estética em Dentes Anteriores Permanentes Traumatizados**. Journal of Health Sciences, v18(3), pp195-200. 2016.

SCHWENDLER, A.; ROLLA, J. N.; MELARA, R.; ERHARDT, M. C. G.; COELHO-DE-SOUZA, F. H. **Clareamento de dentes tratados endodonticamente: uma revisão da literatura**. Revista da Faculdade de Odontologia de Porto Alegre, [S. l.], v. 54, n. 1-3, p. 24–30, 2013.

SILVA, I.K.N.; **Influência da estética do sorriso na autoestima**. Tese (graduação) Centro Universitário Unifacvest, v. 27, 2020.

SILVA, W.; CHIMELI, T.; **Transformando sorrisos com facetas diretas e indiretas**. Revista Dentística on line–ano, v. 10, n. 21, 2011.

SOUZA, L. C.; BRASIL NETO, A. A.; SILVA F. C. F. A.; APOLONIO F. M.; SABOIA V. de P. A.; **Resistência de união de pinos de fibra de vidro à dentina em diferentes regiões do canal radicular**. RGO - Rev Gaúcha Odontol., Porto Alegre, v.59, n.1, p.51-58, jan./mar., 2011.

TOLEDO, F. L.; DE ALMEIDA, C. M.; DE FREITAS, M. F. A.; DE FREITAS, C. A. **Clareamento interno e externo em dentes despolpados–caso clínico**. Revista da Faculdade de Odontologia de Lins, 21(2), 59-64. 2009.

VASCONCELLOS, W. A.; ASSIS, B. R. P.; DE CASTRO R. A.; **Avaliação da capacidade de vedamento da região cervical por materiais usados na confecção do tampão durante o clareamento dental endógeno**. Publicatio UEPG: Ciências Biológicas e da Saúde, 6(1). 2000.

VIEIRA, L.V.; PINTO, T.A.; DIAS, C.; SOLER, F.F.B.M.; MARIOTO, L.A.; MAGRO, M.G.; TOLEDO, F.L.; **Clareamento interno associado ao clareamento externo de dentes tratados endodonticamente – revisão de literatura**. Revista Brasileira de Desenvolvimento , [S. l.], v. 7, n. 4, pág. 37052–37060, 2021.

VIEIRA, LV; PINTO, TA; DIAS, C.; SOLER, FFBM; MARIOTO, LA; MAGRO, MG; TOLEDO, FL **Clareamento interno associado ao clareamento externo de dentes tratados endodonticamente - revisão de literatura.** Revista Brasileira de Desenvolvimento , [S. l.] , v. 7, n. 4, pág. 37052–37060, 2021.

VIEIRA, M. P. C. do N.; CRUZ, J. H. de A.; MEDEIROS, R. de S.; OLIVEIRA FILHO, A. A. de; ALVES, M. A. S. G.; FIGUEIREDO, C. H. M. da C.; PENHA, E. S. da; MEDEIROS, L. A. D. M. de; GUÊNES, G. M. T. **Importância e influência da estética dental relacionada à saúde biológica e social do indivíduo.** ARCHIVES OF HEALTH INVESTIGATION, [S. l.], v. 10, n. 5, p. 717–724, 2021.

WALDEMARIN, R. F. de A.; CAMACHO, G. B.; **Princípios dos Preparos em Prótese Parcial Fixa (PPF).** Plataforma de Ensino Continuoado de Odontologia e Saúde (PECOS), Pelotas, 2010.

## ANEXO I

### TERMO DE CONSENTIMENTO LIVRE E ESCLARECIDO (TCLE) Página 1 de 3

Prezado(a) Colaborador(a), você está sendo convidado(a) a participar do seguinte estudo:

- . **Título da pesquisa:** Reabilitação estética anterior por meio de clareamento e facetas diretas - Relato de Caso
- . **Pesquisador responsável:** Gustavo Simão Moraes.
- . **Instituição a que pertence o pesquisador responsável:** Uniguairacá Centro universitário.
- . **Local de realização do estudo/coleta de dados:** Clínicas Integradas Guairacá- Guarapuava - PR



**1. OBJETIVO DA PESQUISA:** Relatar o passo a passo das técnicas e materiais utilizados, para clareamento interno/externo e confecção de facetas, assim como possíveis intervenções e principalmente a melhoria estética dos elementos anteriores, visto que são procedimentos cada vez mais buscados em consultórios odontológicos por afetar diretamente a estética dos pacientes.

**2. PARTICIPAÇÃO NA PESQUISA:** Sua participação nesse estudo consistirá na exposição a exames de RX, anestésias locais, tratamento periodontal básico, endodontia, clareamento dental, desgaste conservador nos elementos a serem restaurados e reabilitação estética oral com facetas em resina composta de cor compatível com a do seu dente.

Gostaríamos de esclarecer que sua participação é totalmente voluntária, tendo você a liberdade de recusar-se a participar, ou mesmo desistir a qualquer momento, e exigir a retirada de sua participação da pesquisa sem que isto acarrete qualquer ônus ou prejuízo à sua pessoa.

**3. LOCAL DA PESQUISA:** Será necessário que você compareça a Clínicas Integradas Guairacá, situada na R. Sen. Pinheiro Machado, 571 - Alto da XV, Guarapuava - PR, 85065-040 para consultas e procedimentos já citados, cada comparecimento pode levar até 3 horas, o número de consultas e procedimento assim como suas datas serão definidas ao longo do tratamento de acordo com a disponibilidade de ambos.

**4. RISCOS E DESCONFORTOS:** Os procedimentos consistirão em fotos intra e extra orais, exposição a exames de RX, anestésias locais, tratamento periodontal básico, endodontia, clareamento dental, desgaste conservador nos elementos a serem restaurados e reabilitação estética oral com faceta. Os procedimentos acima descritos têm o risco de causar alergias a produtos utilizados, sensibilidade moderada devido ao clareamento e desconforto devido a anestesia, para minimizar esse risco será realizada anamnese (investigação ao histórico clínico) detalhada afim de evitar alergias ou interação medicamentosa (novo medicamento alterando algum que o paciente já venha tomar), estudo a fundo das técnicas utilizadas para clareamento para que seja feita uma barreira gengival de qualidade e utilização de um dessensibilizante antes do procedimento clareador para assim diminuir ao máximo possível a sensibilidade, também haverá ajuste da dosagem de anestesia e disponibilidade a receituário de medicamentos necessários. Os riscos relativos à participação neste relato é a divulgação da identidade, para minimizar tal risco,

**TERMO DE CONSENTIMENTO LIVRE E ESCLARECIDO (TCLE) Página 2 de 3**

sua identidade será protegida e se houver necessidade de fotografias será utilizada uma tarja que impossibilite a identificação, garantindo a sua confidencialidade e privacidade.

Fica a cargo do paciente informar, qualquer desconforto, assim como qualquer mudança em seu histórico clínico médico e medicamentoso.

Se você sofrer algum dano decorrente da participação no estudo, tem direito à assistência integral, imediata e gratuita (responsabilidade dos pesquisadores) e também tem direito a buscar indenização, caso sinta que houve qualquer tipo de abuso por parte dos pesquisadores.

**5. BENEFÍCIOS:** Os benefícios desse relato é o correto diagnóstico, a oportunidade de ser encaminhado para tratamento com profissionais adequados sem maiores dificuldades, a melhora da estética do seu sorriso sendo a reabilitação de um dente anterior, melhora da autoestima, além do acompanhamento que será realizado. Como benefício indireto, o relato do caso contribuirá para o avanço do conhecimento nessa área.

**6. CONFIDENCIALIDADE:** Todas as informações que o(a) Sr.(a) nos fornecer ou que sejam conseguidas por exames, fotos, avaliações etc. serão utilizadas somente para esta pesquisa. Suas respostas, dados pessoais, dados de exames laboratoriais, de imagem, avaliações físicas, avaliações mentais, etc ficarão em segredo e o seu nome não aparecerá em lugar nenhum dos questionários, fitas gravadas, fichas de avaliação e fotos. Quando os resultados da pesquisa forem divulgados, isto ocorrerá sob forma codificada, para preservar seu nome e manter sua confidencialidade.

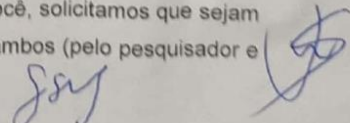
**7. DESPESAS/RESSARCIMENTO:** Os custos do projeto são de responsabilidade do pesquisador. O colaborador/participante não receberá qualquer valor em dinheiro pela sua participação e as despesas necessárias para a realização da pesquisa não são de sua responsabilidade.

**8. MATERIAIS:** O material obtido como imagens e vídeos será utilizado unicamente para essa pesquisa e será destruído ao término do estudo, dentro de 2 anos, ficando somente o necessário em prontuário clínico.

Caso você tenha mais dúvidas ou necessite de maiores esclarecimentos, pode nos contatar nos endereços a seguir ou procurar o Comitê de Ética em Pesquisa da UNICENTRO, cujo endereço consta deste documento.

O Comitê de Ética, de acordo com a Resolução 466/2012-CNS-MS, é um colegiado interdisciplinar e independente, de caráter consultivo, deliberativo e educativo, criado para defender os interesses de participantes de pesquisa em sua integridade e dignidade e para contribuir no desenvolvimento da pesquisa dentro dos padrões éticos. Para garantir os padrões éticos da pesquisa, os tópicos anteriores concedem requisitos mínimos para manter sua integridade e dignidade na pesquisa. Como segurança jurídica, este termo deverá ser preenchido em **duas vias** de igual teor, sendo uma delas, devidamente preenchida e assinada entregue a você.

Além da **assinatura** nos campos específicos pelo pesquisador e por você, solicitamos que sejam **rubricadas todas as folhas** deste documento. Isto deve ser feito por ambos (pelo pesquisador e



**TERMO DE CONSENTIMENTO LIVRE E ESCLARECIDO (TCLE) Página 3 de 3**

por você, como participante da pesquisa) de tal forma a garantir o acesso ao documento completo. Você poderá acionar o/a pesquisador/a responsável ou o Comitê de Ética em Pesquisa (COMEP/UNICENTRO), através das informações, endereços e telefones contidos abaixo.

Eu, João Matheus Schuab... declaro que fui devidamente esclarecido e concordo em participar VOLUNTARIAMENTE da pesquisa coordenada pelo/a professora Anna Luiza Szesz.

João Matheus Schuab Data: 29/03/22  
Assinatura ou impressão datiloscópica do colaborador

Eu, Gustavo Simão Moraes declaro que forneci todas as informações referentes ao projeto de pesquisa supra-nominado.

Gustavo Simão Moraes Data: 29/03/22  
Assinatura do pesquisador


- Qualquer dúvida com relação à pesquisa poderá ser esclarecida com o **pesquisador**, conforme dados e endereço abaixo:

Nome: Gustavo Simão Moraes  
Endereço: Rua Ivaiporã, nº499- Boqueirão - Guarapuava - PR  
Telefone: (42) 998467434  
E-mail: gustavo.moraes@uniguairaca.edu.br

- Qualquer dúvida com relação aos aspectos éticos da pesquisa poderá ser esclarecida com o **Comitê de Ética em Pesquisa** da UNICENTRO, COMEP, no endereço abaixo:

**Comitê de Ética em Pesquisa da UNICENTRO – COMEP**  
Universidade Estadual do Centro-Oeste – UNICENTRO, Campus CEDETEG  
Endereço: Alameda Élio Antonio Dalla Vecchia, nº 838, Campus CEDETEG  
(ao lado dos laboratórios do curso de Farmácia)– Vila Carli - Guarapuava – PR  
Bloco de Departamentos da Área da Saúde  
Telefone: (42) 3629-8177  
E-mail: [comep@unicentro.br](mailto:comep@unicentro.br)

**HORÁRIO DE FUNCIONAMENTO:**  
Segunda a Sexta, das 8h às 11h30m e das 13h às 17h30m

*gsm* 





### TERMO DE CONSENTIMENTO PARA USO DE IMAGEM

Eu João Matheus Schenck do Nascimento,  
 RG 12.026.260-1 CPF 118.003.939-4, residente e domiciliado(a)  
 no endereço Rua Almirante Balthazar  
 n.º 177 bairro Vila Carl Cidade Guarapuava

Declaro autorizar e estar ciente de que o atendimento prestado na Policlínica Guairacá, no setor de Odontologia, é realizado por estagiários de cursos superiores das áreas da saúde, orientados e supervisionados pelos responsáveis técnicos do referido setor.

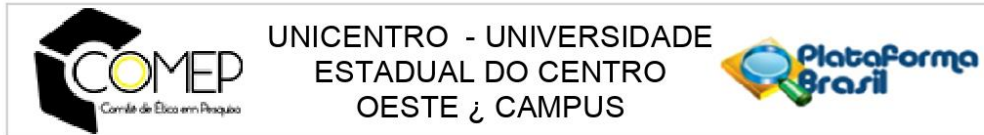
Por ser a Policlínica Guairacá uma Clínica Escola, **AUTORIZO** o uso gratuito da imagem e demais características pessoais do paciente supra nominado, para a realização de campanhas promocionais e institucionais, também trabalhos de pesquisa e estudos do **Centro Universitário Guairacá - UNIGUAIACÁ**, sejam essas destinadas à divulgação ao público em geral (nacional/internacional) e/ou apenas para sua comunidade interna.

Sem mais, firmo o presente, para que produza seus efeitos legais.

Assinatura do paciente ou responsável

João Matheus Schenck do Nascimento

## ANEXO II



## COMPROVANTE DE ENVIO DO PROJETO

## DADOS DO PROJETO DE PESQUISA

**Título da Pesquisa:** REABILITAÇÃO ESTÉTICA ANTERIOR POR MEIO DE CLAREAMENTO E FACETAS DIRETAS - RELATO DE CASO

**Pesquisador:** Gustavo Simão Moraes

**Versão:** 1

**CAAE:** 69959823.9.0000.0106

**Instituição Proponente:** SESG - SOCIEDADE DE EDUCACAO SUPERIOR GUAIRACA LTDA

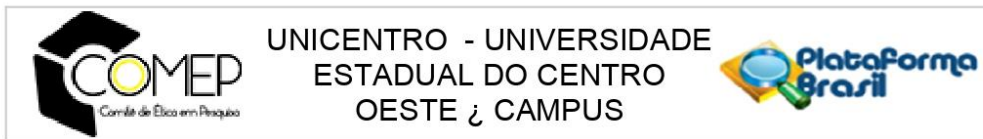
## DADOS DO COMPROVANTE

**Número do Comprovante:** 055891/2023

**Patrocinador Principal:** Financiamento Próprio

Informamos que o projeto REABILITAÇÃO ESTÉTICA ANTERIOR POR MEIO DE CLAREAMENTO E FACETAS DIRETAS - RELATO DE CASO que tem como pesquisador responsável Gustavo Simão Moraes, foi recebido para análise ética no CEP UNICENTRO - Universidade Estadual do Centro Oeste - Campus Guarapuava em 26/05/2023 às 17:02.

**Endereço:** Alameda Élio Antonio Dalla Vecchia, nº 838 - Campus CEDETEG - (ao lado dos laboratórios do curso de  
**Bairro:** Vila Carli **CEP:** 85.040-167  
**UF:** PR **Município:** GUARAPUAVA  
**Telefone:** (42)3629-8177 **Fax:** (42)3629-8100 **E-mail:** comep@unicentro.br



### COMPROVANTE DE ENVIO DO PROJETO

#### DADOS DO PROJETO DE PESQUISA

**Título da Pesquisa:** REABILITAÇÃO ESTÉTICA ANTERIOR POR MEIO DE CLAREAMENTO E FACETAS DIRETAS - RELATO DE CASO

**Pesquisador:** Gustavo Simão Moraes

**Versão:** 3

**CAAE:** 69959823.9.0000.0106

**Instituição Proponente:** SESG - SOCIEDADE DE EDUCACAO SUPERIOR GUAIRACA LTDA

#### DADOS DO COMPROVANTE

**Número do Comprovante:** 055891/2023

**Patrocinador Principal:** Financiamento Próprio

Informamos que o projeto REABILITAÇÃO ESTÉTICA ANTERIOR POR MEIO DE CLAREAMENTO E FACETAS DIRETAS - RELATO DE CASO que tem como pesquisador responsável Gustavo Simão Moraes, foi recebido para análise ética no CEP UNICENTRO - Universidade Estadual do Centro Oeste - Campus Guarapuava em 26/05/2023 às 17:02.

**Endereço:** Alameda Élio Antonio Dalla Vecchia, nº 838 - Campus CEDETEG - (ao lado dos laboratórios do curso de  
**Bairro:** Vila Carli **CEP:** 85.040-167  
**UF:** PR **Município:** GUARAPUAVA  
**Telefone:** (42)3629-8177 **Fax:** (42)3629-8100 **E-mail:** comep@unicentro.br