

# TRATAMENTO DA OMAM CONFORME SEU ESTÁGIO:

## TRATAMENTO:

NÃO PRECISAM DE TRATAMENTO, MAS DEVEM SER INFORMADOS SOBRE O RISCO DE DESENVOLVER OMAM.

MEDICAMENTOS PARA DOR CRÔNICA, SE NECESSÁRIO ANTIBIOTICOTERAPIA PARA INFECÇÕES E MONITORAMENTO RIGOROSO PARA EVITAR PROGRESSÃO PARA ESTÁGIO MAIS ELEVADO.

USO DE COLUTÓRIOS ANTIMICROBIANOS COMO CLOREXIDINA 0,12%. NENHUM TRATAMENTO CIRÚRGICO IMEDIATO É NECESSÁRIO.

USO DE COLUTÓRIOS ANTIMICROBIANOS ASSOCIADOS A ANTIBIOTICOTERAPIA. TERAPIA OPERATÓRIA DIRECIONADA A REDUÇÃO DO ACÚMULO DE BIOFILME EM OSSO EXPOSTO.

DESBRIDAMENTO E RESSECÇÃO ASSOCIADA A ANTIBIOTICOTERAPIA. E EM ALGUNS CASOS RECONSTRUÇÃO IMEDIATA COM PLACA DE RECONSTRUÇÃO OU OBTURADOS APÓS A RESSECÇÃO.

O USO DE ANTIBIÓTIPO PROFILÁTICO ANTES DOS PROCEDIMENTOS ODONTOLÓGICOS É PRECONIZADO, POIS DIMINUI SIGNIFICATIVAMENTE OS RISCOS DE DESENVOLVER A OMAM. SENDO ELES: PENICILINAS, QUINOLONAS, TETRACICLINAS, MACROLÍDEOS E CLINDAMICINAS.

CASO OCORRA UMA INFECÇÃO FÚNGICA DEVE FAZER USO DE ANTIFÚNGICOS, OS MAIS USUAIS SÃO CLOTRIMAZOL, CETOCONAZOL, FLUCONAZOL, ITRACONAZOL E NISTATINA E SE A INFECÇÃO FOR VIRAL USA-SE O ACICLOVIR OU O VALICICLOVIR.

ALÉM DO USO DE ENXAGUATÓRIOS BUCAIS ANTIMICROBIANO ANTES E DEPOIS DA REALIZAÇÃO DOS PROCEDIMENTOS ODONTOLÓGICOS.

## ESTADIAMENTO:

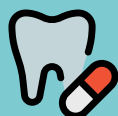### PACIENTE EM RISCO

### ESTÁGIO 0

### ESTÁGIO 1

### ESTÁGIO 2

### ESTÁGIO 3



## COMO PREVINIR OU EVITAR A OSTEONECROSE NOS MAXILARES?

Assim, ANTES do uso desses medicamentos - ANTIANGIÔGENICOS - todo paciente deve passar por uma avaliação odontológica criteriosa para preparar a cavidade oral, removendo todos os focos de infecção.

Além disso, devem fazer acompanhamento odontológico periódico a cada 3 ou 6 meses, para monitoramento da saúde bucal.

É muito importante que os pacientes em uso dessas medicações estejam com a saúde oral sempre bem cuidada, sem focos de infecção e traumas, por estes podem levar à osteonecrose dos maxilares.


Por isso o acompanhamento odontológico especializado é tão importante.

### ORIENTAR BEM OS PACIENTES, DURANTE E APÓS O USO DOS MEDICAMENTOS

A importância de uma correta escovação dentária, o cirurgião dentista precisa motivar esse paciente em querer manter a saúde, com dentes e gengiva em boas condições sem infecção e com boa higiene oral.

Evitar extrações dentárias, implantes dentários e procedimentos invasivos envolvendo tecidos e estruturas da cavidade oral. Alertar sobre a importância de ajustar ou trocar as próteses dentárias que estão mal adaptadas.

Não fumar e evitar o consumo de bebidas alcoólicas e alimentos que são muito duros (ex. torresmo).



REALIZADO PELA ACADÊMICA:



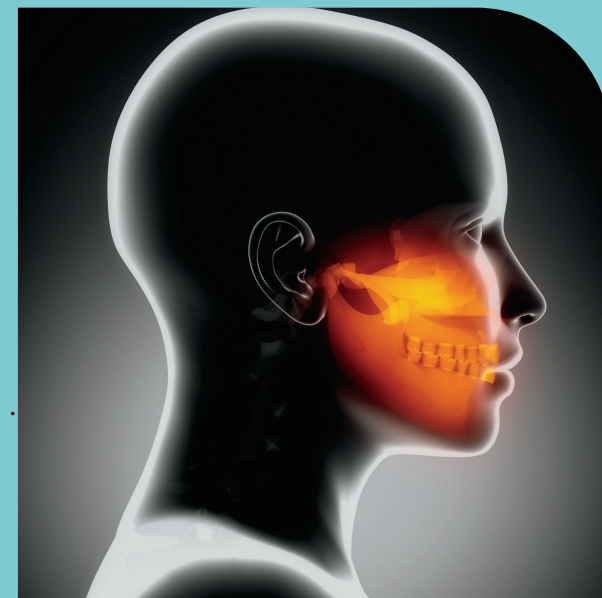
ANDRESSA GABRIELA GLEDEN

QR CODE - REFERÊNCIAS



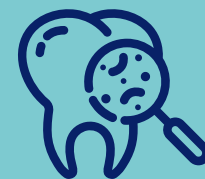CENTRO UNIVERSITÁRIO UNIGUIARACÁ  
CURSO DE ODONTOLOGIA

## OSTEONECROSE NOS MAXILARES



## ASSOCIADA AO USO DE MEDICAMENTOS ANTIANGIÔGENICOS

## COMO DIAGNOSTICAR, TRATAR E PREVENIR?



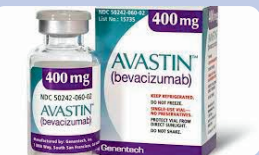# O QUE É OSTEONECROSE DOS MAXILARES ASSOCIADA A MEDICAMENTOS?



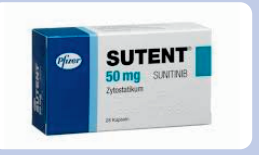A osteonecrose dos maxilares associada a medicamentos (OMAM), é considerada um efeito colateral extremamente importante que pode gerar lesões bucais, comprometendo o tecido ósseo da maxila e da mandíbula em pacientes oncológicos que utilizam certos medicamentos indicados para tratar alguns tumores que dependem da neoformação vascular para seu crescimento e metastatização.

Os medicamentos antiangiogênicos ocasionam necrose devido sua atuação na não formação dos vasos, que atua sobre o reparo ósseo, levando à diminuição do fluxo sanguíneo nos ossos maxilares e resultando no comprometimento da nutrição, culminando em necrose e posterior contaminação bacteriana do osso exposto.

## QUAIS SÃO ESSES MEDICAMENTOS?



**CLASSE FARMACOLÓGICA:** BEVACIZUMAB;  
**VIA DE ADMINISTRAÇÃO:** INTRAVANOSO;  
**INDICAÇÃO:** CÂNCER COLO-RETAL, PULMÃO, MAMA E RINS METASTÁTICO, CÂNCER EPITELIAL DE OVÁRIO, TUBA UTERINA E PERITONEAL.



**CLASSE FARMACOLÓGICA:** SUNITINIB;  
**VIA DE ADMINISTRAÇÃO:** ORAL;  
**INDICAÇÃO:** CARCINOMA DE CÉLULAS RENAI AVANÇADAS, TUMORES ESTROMAIS GASTROINTESTINAIS, TUMORES NEUROENDÓCRINOS DO PÂNCREAS AVANÇADO.



**CLASSE FARMACOLÓGICA:** DENOSUMAB (É UM ANTIREABSORTIVO);  
**VIA DE ADMINISTRAÇÃO:** SUBCUTÂNEA;  
**INDICAÇÃO:** PREVENÇÃO DE METÁSTASE ÓSSEA DE TUMORES SÓLIDOS, TUMOR ÓSSEO DE CÉLULAS GIGANTES, E OSTEOPOROSE.

# É IMPORTANTE ANALISAR OS FATORES DE RISCO LOCAIS E SISTÊMICOS DO PACIENTE

**TEMPO DE DURAÇÃO, DOSAGEM, E VIA DE ADMINISTRAÇÃO DOS MEDICAMENTOS;**  
**IDADE AVANÇADA;**  
**USO DE CORTICOSTEROIDES;**  
**QUIMIOTERAPIAS;**  
**TABAGISMO;**  
**DIABETES MELLITUS, ANÊMIA, OBESIDADE;**

**DOENÇAS PERIODONTAIS E PATÓLOGIAS NOS PERIÁPICES RADICULARES;**  
**ANATOMIA DOS MAXILARES;**  
**PROCEDIMENTOS CIRÚRGICOS,**  
**PRINCIPALMENTE ÀS EXODONTIAS E INSTALAÇÃO DE IMPLANTES;**  
**PRÓTESES DENTÁRIAS MAL ADAPTADAS;**

## SINAS E SINTOMAS A SEREM AVALIADOS:

### ESTADIAMENTO:

### CARACTERÍSTICAS:

#### PACIENTE EM RISCO

FAZEM USO DE MEDICAMENTOS CAUSADORES DA OMAM, MAS NÃO APRESENTAM EXPOSIÇÃO ÓSSEA.

#### ESTÁGIO 0

NÃO POSSUEM OSSO NECRÓTICO, MAS APRESENTAM SINAIS CLÍNICOS E RADIOGRÁFICOS.

#### ESTÁGIO 1

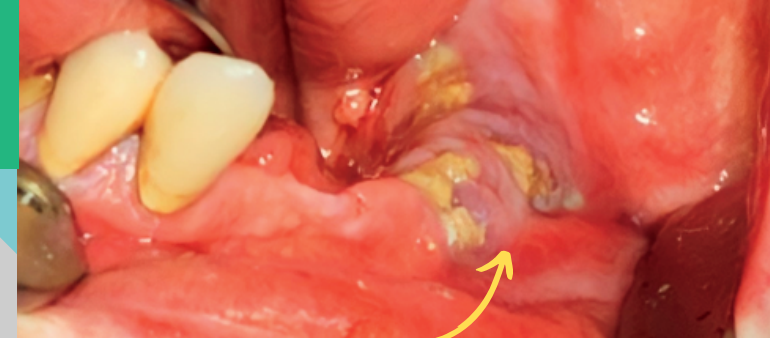
PRESENÇA DE OSSO NECRÓTICO EM PACIENTES ASSINTOMÁTICOS E SEM SINAIS DE INFECÇÃO.

#### ESTÁGIO 2

PACIENTES SINTOMÁTICOS COM EXPOSIÇÃO DE OSSO NECRÓTICO E SINAIS DE INFECÇÃO.

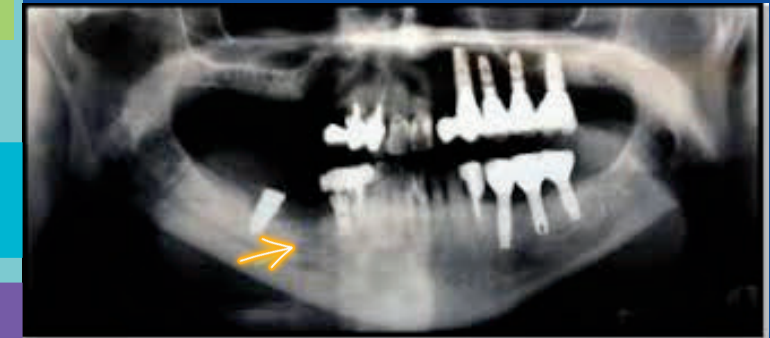
#### ESTÁGIO 3

PACIENTES QUE APRESENTAM OSSO NECRÓTICO ASSOCIADO A FRATURAPATOLÓGICA, FÍSTULA EXTRAORAL OU OSTEÓLISE.



A OSTEONECROSE É DIAGNÓSTICADA ATRAVÉS DE UMA ANAMNESE DETALHADA, INVESTIGANDO A HISTÓRIA MÉDICA, E FEITO UM ÓTIMO EXAME CLÍNICO NA CAVIDADE ORAL DOS PACIENTES.

COMO COMPLEMENTO PODE SER SOLICITADO EXAMES RADIOGRÁFICOS: T.C, OU O RX. PANORÂMICO, OU A ORTOPANTOGRAFIA DOS MAXILARES, QUE VÃO AUXILIAR A OBTEN UM DIAGNÓSTICO CORRETO E PRECISO.



## COMO TRATAR A OSTEONECROSE?

A AOMS ESTABELECEU RECOMENDAÇÕES DE TRATAMENTO CONFORME O ESTADIAMENTO DO PACIENTE.

O TRATAMENTO ODONTOLÓGICO CONSERVADOR É APLICADO NOS ESTÁGIOS INICIAIS 0 E 1 DA DOENÇA.

CASO TENHA UMA PROGRESSÃO DA DOENÇA OU NÃO TENHA UM BOM CONTROLE DA DOR, É PRECISO PARTIR PARA OS MÉTODOS CONSIDERADOS MAIS INVASIVOS QUE SÃO OS TRATAMENTOS CIRÚRGICOS INDICADOS PARA OS ESTÁGIOS 2 E 3 DA DOENÇA.

### TÉCNICAS QUE TAMBÉM AJUDAM NO TRATAMENTO DA OMAM:

A TERAPIA ANTIMICROBIANA FOTODINÂMICA (APDT) É UMA OPÇÃO DE TRATAMENTO ALTERNATIVO AO USO DE ANTIBIÓTICOS, INCLUSIVE NOS CASOS DE RESISTÊNCIA BACTERIANA AO TRATAMENTO ORAL

NA CONDOTA CIRÚRGICA DE SEQUESTRECTOMIA ÓSSEA PARA REMOÇÃO DO OSSO NECRÓTICO, HÁ A POSSIBILIDADE DE UMA MELHOR VISUALIZAÇÃO DO OSSO ACOMETIDO, PARA ISSO É POSSÍVEL FAZER USO DA TÉCNICA DA FLUORESCÊNCIA.