

**CENTRO UNIVERSITÁRIO GUAIRACÁ
GRADUAÇÃO EM ENFERMAGEM**

JOSIANE DOS ANJOS MARQUES

CARTILHA INSTRUCIONAL: RETINOPATIA DA PREMATURIDADE

GUARAPUAVA

2022

JOSIANE DOS ANJOS MARQUES

CARTILHA INSTRUCIONAL: RETINOPATIA DA PREMATURIDADE

Trabalho de Conclusão de Curso apresentado como requisito para a obtenção do título de Bacharel, do Curso de Enfermagem do Centro Universitário Guairacá.

Orientador(a): Profa. Dra. Marcela Maria Birolim

GUARAPUAVA

2022

JOSIANE DOS ANJOS MARQUES

CARTILHA INSTRUCIONAL: RETINOPATIA DA PREMATURIDADE

Trabalho de Conclusão de Curso a ser apresentado como requisito para a obtenção do título de bacharel do Centro Universitário Guairacá, no Curso de Enfermagem.

COMISSÃO EXAMINADORA:

Prof. Dra. Marcela Maria Birolim
Centro Universitário Guairacá (UNIGUAIRACÁ)

Prof. (Nome do professor com respectiva titulação)
Centro Universitário Guairacá (UNIGUAIRACÁ)

Prof. (Nome do professor com respectiva titulação)
Centro Universitário Guairacá (UNIGUAIRACÁ)

Guarapuava, ___ de _____ de 2022

Dedico este trabalho a Deus, à minha família e a todas as pessoas que me assistiram de alguma forma durante o período de graduação.

AGRADECIMENTOS

Primeiramente agradeço a Deus, por seu amor misericordioso que sempre me acompanha e me ajuda a superar as dificuldades diárias.

Sou imensamente grata a todos os professores, especialmente a minha orientadora que sempre esteve me ajudando no decorrer desse percurso.

Elevo ao céu minha gratidão por todo carinho, amor e paciência recebido de meus pais e familiares.

Agradeço também às pessoas que Deus colocou no meu caminho durante esses cinco anos de estudos e que agregaram conhecimento, amizade e companheirismo.

“Queremos aprender. Não somente vós, eu também. Aprenderemos uns dos outros, pois nossa aprendizagem nunca há de cessar...”

Padre José Kentenich

RESUMO

A retinopatia da prematuridade (ROP) é um dos principais fatores da cegueira infantil. Trata-se de uma vasculopatia proliferativa retiniana em recém-nascidos pré-termo de baixo peso. Entre os principais fatores de risco para o desenvolvimento da ROP estão: o peso ao nascer ≤ 1.500 gramas, a idade gestacional ≤ 33 semanas e a oxigenioterapia em alta concentração por longo período de tempo, situação frequente para bebês que ficam muito tempo internados em unidades de terapia intensiva. Dessa forma, o objetivo deste estudo foi desenvolver uma proposta de cartilha instrucional sobre a ROP para auxiliar e orientar profissionais de saúde e os familiares de recém-nascidos pré-termo. Trata-se de um estudo metodológico, desenvolvido em três etapas. A primeira constitui-se de uma revisão bibliográfica para o levantamento de material pertinente por meio de livros e artigos científicos sobre a temática. A segunda foi composta pela escrita e ilustração da cartilha, e a terceira prevê a validação e processo de editoração da cartilha para o cadastramento na Agência Brasileira do ISBN (*International Standard Book Number*). Foram utilizados artigos selecionados nas seguintes bases de dados: LILACS, BVS, PUBMED e SCIELO, no período de 02 de janeiro de 2022 a 01 novembro de 2022 para coleta de dados. Utilizou-se como termo de busca “retinopatia da prematuridade e saúde ocular na infância”. O levantamento e análise do material permitiram a construção da cartilha em doze tópicos: o nascimento prematuro, retinopatia da prematuridade (definição, fisiopatologia, classificação, população de risco, diagnóstico, exame fundo de olho, diferença entre o teste do olhinho e o exame de fundo de olho), prevenção, projeto Coala, cuidados de enfermagem, tratamento da ROP, família e o prematuro com retinopatia, complicações da retinopatia da prematuridade, orientações aos pais e familiares de crianças com ROP, promoção de saúde ocular na infância, curiosidades frequentes sobre a saúde ocular na infância, informações gerais. Cartilhas instrucionais consistem em importantes ferramentas para a divulgação e difusão do conhecimento sobre retinopatia da prematuridade para a população em geral e especialmente para os profissionais da saúde e pais de bebês prematuros.

Palavras-Chave: Prematuridade. Oxigênio. Olho. Terapia intensiva.

ABSTRACT

Retinopathy of prematurity (ROP) is one of the main factors of childhood blindness. It is a proliferative retinal vasculopathy in low birth weight preterm newborns. Among the main risk factors for the development of ROP are: birth weight \leq 1,500 grams, gestational age \leq 33 weeks and high concentration oxygen therapy for a long period of time, a frequent situation for babies who stay in hospitals for a long time. of intensive care. Thus, the objective of this study was to develop a proposal for an instructional booklet on ROP to assist and guide health professionals and the families of preterm newborns. This is a methodological study, developed in three stages. The first consists of a bibliographic review for the collection of relevant material through books and scientific articles on the subject. The second consisted of writing and illustrating the booklet, and the third provides for the validation and editing process of the booklet for registration with the Brazilian Agency of the ISBN (International Standard Book Number). Articles selected from the following databases were used: LILACS, VHL, PUBMED and SCIELO, from January 2, 2022 to November 1, 2022 for data collection. The search term "retinopathy of prematurity and eye health in childhood" was used. The survey and analysis of the material allowed the construction of the booklet on twelve topics: premature birth, retinopathy of prematurity (definition, pathophysiology, classification, population at risk, diagnosis, fundus examination, difference between the little eye test and eye fundus examination), prevention, Koala project, nursing care, treatment of ROP, family and preterm infants with retinopathy, complications of retinopathy of prematurity, guidelines for parents and family members of children with ROP, eye health promotion in childhood, frequent curiosities about childhood eye health, general information. Instructional booklets are important tools for the dissemination and dissemination of knowledge about retinopathy of prematurity to the general population and especially to health professionals and parents of premature babies.

Keywords: Prematurity. Oxygen. Eye. Intensive therapy.

SUMÁRIO

1	INTRODUÇÃO.....	10
2	MÉTODOS.....	13
3	RESULTADOS.....	15
3.1	Apresentação da Cartilha.....	19
4	CONSIDERAÇÕES FINAIS.....	39
	REFERÊNCIAS.....	40

1 INTRODUÇÃO

Apesar dos muitos avanços na área médica nos tempos atuais, o nascimento de bebês prematuros ainda ocorre em número acentuadamente grande, no entanto, mais que em tempos anteriores, existem meios tecnológicos e avançados que dão suporte para terminarem seu desenvolvimento fora da placenta. Porém, nem sempre é possível evitar que aconteçam sequelas ou contratemplos até seu desenvolvimento total (PASTRO; TOSO, 2019; TAVARES, et al., 2019).

Segundo dados da Organização Mundial de Saúde (OMS), 30 milhões de bebês nascem prematuros por ano no mundo, ou com baixo peso, ou adoecem logo nos primeiros dias de vida, e, por ano, aproximadamente 1 milhão de recém-nascidos (RNs) com baixo peso e infecções desenvolvem algum tipo de deficiência, incluindo paralisia cerebral e problemas cognitivos. No entanto, com um cuidado integral e especializado bebês nessas condições podem sobreviver sem ter complicações (OMS/OPAS, 2018).

No geral, os RNs que nascem prematuros ficam internados em unidades de terapia intensiva, onde têm assistência e cuidados especializados. Mesmo assim, a prematuridade traz grandes riscos aos recém-nascidos, uma vez que a maioria nasce com baixo peso ou com os pulmões imaturos. No caminho que precisam percorrer até atingir o peso e maturação dos pulmões podem acontecer vários contratemplos, entre eles o desenvolvimento de patologias como a retinopatia da prematuridade (TAMEZ, 2013; TAVARES, et al., 2019).

A retinopatia da prematuridade é uma doença ocular, na qual ocorre o atraso no desenvolvimento vascular da retina, afetando crianças prematuras, com baixo peso (≤ 1.500 gramas) ou que fazem uso inadequado de oxigênio durante o período de internação. Essa doença pode levar à cegueira se não tratada adequadamente (TAMEZ, 2013; SOUZA, 2015).

Doença descrita e identificada por Dr. Theodore L. Terry em 1942, é considerada um dos principais motivos da cegueira no mundo. Ela provoca o crescimento anormal de vasos sanguíneos na retina, comprometendo a acuidade visual (TARTARELLA; FORTES FILHO, 2016). Essa patologia é considerada grave, uma vez que pode causar o descolamento parcial ou total da retina se não houver o tratamento no seu devido tempo, provocando a cegueira (SOARES, et al., 2019).

Existem cinco estágios com classificação internacional descritos em 1984 pelo *Committee for the Classification of Retinopathy of Prematurity* até chegar à cegueira. No estágio 1 ocorre a formação de uma linha de demarcação entre a retina central e retina periférica avascular. No estágio 2 é identificado um alargamento da linha de demarcação e presença de uma crista elevada sobre a região periférica da retina. No estágio 3 ocorre uma proliferação fibrovascular na retina ou extraretinianas nas áreas da crista elevada, ou seja, crescimento anormal dos vasos sanguíneos. No estágio 4 há a presença de descolamento tracional parcial periférico da retina que pode ou não afetar a região macular e, por fim, no estágio 5, ocorre o descolamento total da retina, ou seja, cegueira completa complicada pela proliferação de tecido fibroso ou retrolental. (TARTARELLA; FORTES FILHO, 2016).

Alguns estudos apontam que o fato de a retina estar em um ambiente com alta concentração de oxigênio o que motiva a geração de derivações arteriovenosas no limite da zona avascular, ocasionando fibrose, que provoca um descolamento parcial ou total da retina (SOARES, et al., 2019; CASTRO, et al., 2021). A oferta de oxigênio é um fator essencial que ajuda os prematuros enquanto seus pulmões ainda não estão preparados para respirar sozinhos, necessitando de auxílio de máscaras de alta concentração, cateteres nasais, pressão positiva contínua nas vias aéreas - *Continuous Positive Airway Pressure* (CPAP) ou até mesmo a ventilação mecânica invasiva. Esses aparelhos evitam hipoxemias, mas, por outro lado, se não tiverem uma assistência e manejo adequados durante o uso, a hiperventilação pode desencadear alterações na retina (SOUZA, 2015; CASTRO, et al., 2021).

A oxigenioterapia não seria um problema se bem assistida dentro da internação de um RN prematuro, uma vez que é essencial para que se mantenha vivo até conseguir respirar sozinho em ar ambiente, porém, oxigenoterapia em alta concentração por longo período de tempo pode deixar sequelas (OKAMOTO, et al., 2019, SOARES, et al., 2019).

A ROP pode interferir na qualidade de vida do prematuro ao longo de sua existência, portanto, a assistência médica e de enfermagem durante o internamento dos prematuros são de fundamental importância para a não manifestação da doença e também de outras patologias. Um dos cuidados fundamentais para a prevenção da ROP diz respeito ao controle de oxigênio fornecido ao bebê durante o internamento (SOARES, G. et al, 2019; CASTRO, B. R.et al, 2021).

Em relação a esse cuidado, surgiu em 2019 um projeto que se chama COALA (Controlando o Oxigênio Alvo Ativamente), criado pelo Instituto Fernandes Figueira, ligado à Fundação Fiocruz, com base em estudos feitos em conjunto por Estados Unidos, Canadá e Austrália. Esse projeto tem por objetivo conscientizar a equipe de profissionais na unidade por cartões fixados à do beira-leito como lembrete da quantidade ideal de oxigênio para os prematuros cujo alvo é de saturação entre 91% a 95% no monitor, e caso esteja abaixo ou acima do valor há um alarme programado. No entanto, o projeto Coala ainda não é aplicado em muitas instituições e poucos são os profissionais de saúde atuantes em UTI neonatais que têm conhecimento sobre seus benefícios quando aplicados na rotina diária (BRASIL, 2021).

Além do efeito tóxico do oxigênio na retina, existem outros múltiplos fatores que favorecem o desenvolvimento da retinopatia. Dentre eles estão: comorbidades durante a gestação, tais como hipertensão arterial, diabetes mellitus, hemorragias, tabagismo, baixa idade gestacional, baixo peso, bradicardia e apneia, pois causam mudanças no nível de CO₂, infecções, septicemia, hemorragias, falta de vitaminas, nível elevado de bilirrubina e anemia (OKAMOTO, et al., 2019; SOUZA, 2014).

A ROP pode ser prevenida nos prematuros em internação hospitalar, porém é necessário que ocorra a conscientização e capacitação dos profissionais atuantes nas unidades neonatais sobre a patologia e o que pode desencadeá-la, para que possam prestar uma assistência segura em saúde com o manuseio, manipulação e cuidados adequados com os prematuros no geral (TAVARES, et al., 2019).

O contexto das causas da ocorrência da retinopatia em um pré-termo, as evidências mostram que existe ainda pouco conhecimento e informação para a população em geral e profissionais da área da saúde sobre a ROP. A equipe multidisciplinar, especialmente a enfermagem, tem grande importância na assistência durante todo o período de hospitalização dos bebês, ocupando-se com os cuidados não somente da ROP, mas de outras patologias existentes e que podem afetar esses indivíduos pelo nascimento prematuro (TAVARES, et al., 2019; FONSECA, 2013).

Além disso, o diagnóstico de ROP gera um impacto emocional em mães e pais, que muitas vezes, já estão abalados em decorrência do nascimento prematuro, sendo que o desconhecimento sobre a doença e a falta de informações de qualidade contribuem para sentimentos de angústia e medo. A não informação da necessidade

de prosseguir com o tratamento da saúde ocular do bebê, uma vez que o exame de fundo de olho (utilizado para a identificação do ROP) é realizado durante a internação hospitalar é um outro fator que pode ter repercussões negativas para a visão do RN. (LIMA et al., 2021; SOCIEDADE BRASILEIRA DE OFTALMOLOGIA PEDIÁTRICA, 2022).

O exame ocular faz parte da rotina da UTI neonatal e é realizado por um médico oftalmologista, porém o enfermeiro da unidade é o profissional responsável por entrar em contato e marcar o exame do bebê, por isso precisa estar atento. Caso o exame apresente alterações, os profissionais envolvidos no cuidado entram com o tratamento adequado, que consiste no acompanhamento dessa criança, supervisionando principalmente o uso de oxigênio, além de repetição subsequente do exame semanalmente no intervalo de duas semanas. Recebendo alta hospitalar os bebês precisam continuar sob a supervisão do especialista em olhos até ocorrer a maturação da retina (BRASIL, 2013).

Diante deste contexto, a elaboração de uma cartilha instrucional sobre a ROP, direcionada para os pais e profissionais de enfermagem pode apresentar-se como uma importante estratégia de sensibilização e socialização do conhecimento na área. Sendo assim, o objetivo deste estudo foi desenvolver uma cartilha sobre retinopatia da prematuridade relacionado ao uso de oxigênio e múltiplos fatores, para a população em geral, mas principalmente para profissionais de saúde e familiares de pacientes prematuros que necessitam de internação em UTIs neonatais.

2 MÉTODO

Trata-se de um estudo metodológico de tecnologia assistencial/social, no qual foi proposto o desenvolvimento de uma cartilha instrucional voltada para informação e orientação sobre a retinopatia da prematuridade. As pesquisas metodológicas tratam de maneira rigorosa, o desenvolvimento de ferramentas e métodos de pesquisa, para a obtenção e organização de dados. (POLIT; BECK, 2011). A cartilha constitui-se de um material educativo impresso que tem a finalidade de comunicar informações que auxiliem pacientes, familiares, cuidadores e comunidades a tomar decisões mais assertivas, neste caso, em relação à saúde (REBERTE, 2008).

O estudo foi desenvolvido em três etapas. A primeira constitui-se de uma revisão bibliográfica para o levantamento de material pertinente por meio de livros e

artigos científicos sobre a temática. A segunda foi composta pela escrita e ilustração da cartilha, e a terceira prevê a validação e processo de editoração da cartilha para o cadastramento na Agência Brasileira do ISBN (*International Standard Book Number*) por um aluno da pós-graduação em Promoção da Saúde do Centro Universitário Guairacá.

Na etapa de revisão bibliográfica foi realizada uma revisão narrativa com o objetivo de selecionar artigos e outros materiais de interesse para compor a cartilha de maneira a contribuir para a atualização do conhecimento. A pergunta norteadora para essa etapa de revisão foi “Quais são as informações fundamentais a respeito da ROP para profissionais de saúde?”. Desta forma, os materiais analisados foram constituídos de livros, artigos científicos e notas técnicas de entidades nacionais.

Os livros consultados foram aqueles disponíveis no acervo da biblioteca do Centro Universitário Guairacá. Os artigos foram buscados no *Scientific Electronic Library Online* (SCIELO) e na Biblioteca Virtual de Saúde (BVS) e PubMed (recurso gratuito desenvolvido pela Biblioteca Nacional de Medicina (NLM) dos Estados Unidos e no (LILACS) Informação Científica e Técnica em Saúde da América Latina e Caribe, dos quais priorizou-se os artigos publicados nos últimos cinco anos. Os termos utilizados para as buscas foram “retinopatia da prematuridade e saúde ocular na infância”.

Para a catalogação dos materiais selecionados foi utilizado um instrumento elaborado pela própria autora por meio do qual foram extraídas algumas informações de acordo com a natureza do material. Para livros extraiu-se: autores, título, ano e editora. Para os artigos científicos e as notas técnicas as informações catalogadas foram: autores, título, ano e objetivo.

A segunda etapa consistiu na elaboração da cartilha com textos baseados nas referências consultadas e em ilustrações. As imagens ilustrativas foram retiradas da plataforma *Pinterest* Brasil, livre de direitos autorais. As imagens têm por finalidade tornar a cartilha um material atraente e didático.

A etapa de validação será realizada posteriormente em parceria com alunos do Mestrado Profissional em Promoção da Saúde do Centro Universitário Guairacá (UNIGUAIACÁ).

3 RESULTADOS E DISCUSSÃO

Os materiais selecionados para a elaboração da cartilha foram constituídos de cinco livros, oito artigos científicos e seis notas técnicas fornecidas pelo Ministério da Saúde, Ministério da Educação, Organização Pan-Americana de Saúde e Instituto Nacional de Saúde da Mulher, da Criança e do Adolescente (Quadros 1, 2 e 3).

O material consultado do acervo da biblioteca foi utilizado para selecionar assuntos referentes à definição, fisiopatologia, diagnóstico, tratamento e prevenção da ROP.

Quadro 1 – Distribuição dos livros consultados para a elaboração da cartilha instrucional sobre Retinopatia da Prematuridade.

Livros			
Autores	Título	Ano	Editora
FONSECA, A. S.	Enfermagem pediátrica	2013	Ed. Martinari: São Paulo
TAMEZ, R. N.	Enfermagem na UTI-Neonatal: assistência ao recém-nascido de alto risco.	2013	5. ed. - Rio de Janeiro: Guanabara Koogan
SOUZA, A. B. G.	Enfermagem neonatal: Cuidado integral ao recém-nascido.	2014	São Paulo: Ed. Atheneu
SOUZA, A. B. G.	Terapia intensiva neonatal: Cuidados ao recém-nascido de médio e alto risco	2015	São Paulo: Ed. Atheneu
RICCI, S. S.	Enfermagem materno-neonatal e saúde da mulher	2016	Ed. Guanabara Koogan: Rio de Janeiro

Fonte: Própria autora (2022)

Nos artigos científicos foram selecionadas informações sobre o aspecto multifatorial da ROP, uso inadequado de oxigenoterapia e meios de evitar seu desenvolvimento, além de novas tecnologias e protocolos utilizados para o tratamento da doença.

Quadro 2 – Distribuição dos artigos científicos consultados para a elaboração da cartilha instrucional sobre Retinopatia da Prematuridade.

Artigos			
Autores	Título	Ano	Objetivo
TARTAREL LA, M. B.; Fortes Filho, J. B.	Retinopatia da prematuridade	2016	Chamar a atenção para a importância da triagem na busca da doença em todos os prematuros de muito baixo peso e a necessidade de que a retinopatia seja identificada no momento adequado e tratada pelo laser ao redor da 37 ^a semana de idade pós-concepção, quando ainda existe chance para o tratamento, que deverá ser feito, preferencialmente, durante o tempo de permanência da criança no Centro de Neonatologia
OKAMOTO, T. C. et al.	Retinopatia da prematuridade: análise de uma tentativa de redução de danos. Revista Brasileira de Oftalmologia	2019	Avaliar a eficácia de um protocolo de redução da saturação do oxigênio utilizado na suplementação dos recém-nascidos pré-termos (RNPT) internados em uma UTI neonatal para prevenir o aparecimento da Retinopatia da prematuridade (ROP)
PASTRO, J.; TOSO, B. R. G. O.	Influência do oxigênio no desenvolvimento de retinopatia da prematuridade.	2019	Descrever a influência do oxigênio na retinopatia da prematuridade (ROP) em recém-nascidos prematuros (RNPT) hospitalizados em unidade de terapia intensiva neonatal e, em seguimento, pós-alta hospitalar por serviço de oftalmologia do Paraná
SOARES, G. et al.	Efeitos da oxigenioterapia em	2019	Buscar evidências na literatura sobre os efeitos da utilização de oxigenioterapia em neonatologia

	neonatologia: revisão integrativa de literatura.		
TAVARES, A.K. et al.	Compreensão do enfermeiro sobre o cuidado ao recém- nascido em oxigenioterapia	2019	Analisar a compreensão do enfermeiro sobre a assistência prestada ao recém-nascido em oxigenioterapia na Unidade de Cuidados Neonatais Intermediários e Intensivos
CASTRO, B. R. et al.	Perfil epidemiológico de recém- nascidos com retinopatia da prematuridade em um hospital de Belo Horizonte	2021	Verificar a incidência da ROP e seus fatores de risco e verificar associação dos fatores de risco no desenvolvimento de ROP em RNs prematuros na Santa Casa de Misericórdia de Belo Horizonte
LIMA, M. K. C. et al.	Diretrizes de triagem para retinopatia da prematuridade: Revisão de literatura	2021	Estudar as diretrizes de triagem em diferentes cenários (países desenvolvidos e subdesenvolvidos)
MATTOS, R. N. et al.	Retinopatia da prematuridade: atuais intervenções farmacológicas.	2021	Difundir conhecimentos acerca da prevenção e tratamento dessa doença, a fim de que se evite o grande prejuízo em potencial

Fonte: Própria autora (2022)

Das notas técnicas foram retiradas informações de números e dados mundiais, protocolos e diretrizes a serem seguidos no mundo e no Brasil, informações gerais e recomendadas para os familiares sobre saúde ocular.

Quadro 3 – Distribuição das notas técnicas consultadas para a elaboração da cartilha instrucional sobre Retinopatia da Prematuridade.

Notas Técnicas			
Autores	Título	Ano	Objetivo
BRASIL. Ministério Da Saúde. Secretaria De Atenção à Saúde	Diretrizes de Atenção à Saúde Ocular na Infância: detecção e intervenção precoce para a prevenção de deficiências visuais.	2013	Oferecer orientações às equipes multiprofissionais para o cuidado à saúde ocular da criança, abrangendo o pré-natal, neonatal e até o final da infância.
ORGANIZAÇÃO PAN-AMERICANA DE SAÚDE, ORGANIZAÇÃO MUNDIAL DA SAÚDE (OMS/OPAS).	Quase 30 milhões de recém-nascidos prematuros e doentes necessitam de tratamento para sobreviver todos os anos.	2018	Disponibilizar o número de prematuros que necessitam de tratamento
INSTITUTO NACIONAL DE SAÚDE DA MULHER, DA CRIANÇA E DO ADOLESCENTE	O que seu bebê vê.	2020	Mostrar como um bebê enxerga
BRASIL. Ministério Da Educação. Empresa brasileira de serviços hospitalares/ protocolos assistenciais. 2021.	HUSM implanta Projeto Coala para reduzir sequelas em bebês prematuros.	2021	Implantar o projeto COALA para reduzir sequelas em bebês prematuros

BRASIL. Ministério da Educação. Empresa brasileira de serviços hospitalares/ protocolos assistenciais.	Manejo para o uso controlado de oxigênio em recém-nascidos prematuros.	2021	Normalizar as ações institucionais para o uso de oxigenioterapia suplementar em Recém-Nascido Pré-Termo (RNPT). Chamar atenção para os riscos relacionados ao uso não controlado de oxigênio (O ₂) e a importância de uma monitorização adequada.
Sociedade Brasileira de Oftalmologia Pediátrica (SBOP)	Retinopatia da prematuridade	2022	Apresentar a ROP.

Fonte: Própria autora (2022)

3.1 APRESENTAÇÃO DA CARTILHA

A cartilha foi desenvolvida em doze seções temáticas: o nascimento prematuro, retinopatia da prematuridade (definição, fisiopatologia, classificação, população de risco, diagnóstico, exame fundo de olho, diferença entre o teste do olhinho e o exame de fundo de olho), prevenção, projeto Coala, cuidados de enfermagem, tratamento da ROP, família e o prematuro com retinopatia, complicações da retinopatia da prematuridade, orientações aos pais e familiares de crianças com ROP, promoção de saúde ocular na infância, curiosidades frequentes sobre a saúde ocular na infância e informações gerais.

Retinopatia da prematuridade



Um olhar cuidadoso para os bebês!

Cartilha instrucional para profissionais de enfermagem

Cartilha desenvolvida por:

Josiane dos Anjos Marques / Acadêmica de enfermagem
Centro Universitário Guairacá / UNIGUAIACÁ

Supervisão:

Professora Dr^a Marcela Maria Birolim

Apresentação:

Cartilha instrucional desenvolvida para tornar um pouco mais conhecida aos profissionais de saúde a patologia existente nos prematuros, chamada de retinopatia da prematuridade (ROP).

Essa doença prejudica a saúde ocular, afetando até mesmo o desenvolvimento cognitivo e emocional das crianças.

Desta forma o principal intuito é informar e aprofundar sobre esse tema, tornando-o mais palpável também para as diferentes populações que têm contato com um prematuro desde o seu nascimento, podendo evitar assim o agravamento da ROP.

Sumário

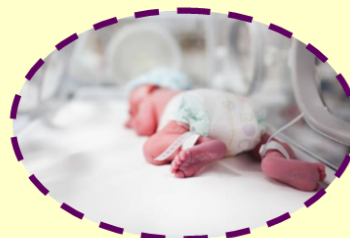1.	O nascimento prematuro	5	7.	Família e o prematuro com retinopatia da prematuridade	22
2.	Retinopatia da prematuridade	8	8.	Complicações da retinopatia da prematuridade	23
2.1	Definição	8	9.	Orientações aos pais e familiares de crianças com ROP	25
2.2	Fisiopatologia	9	10.	Promoção de saúde ocular na infância	26
2.3	Classificação	10	11.	Curiosidades frequentes sobre a saúde ocular na infância	29
2.4	População de Risco	11	12.	Informações gerais	31
2.5	Diagnóstico	14	13.	Referências	33
2.6	Exame fundo de olho	15	14.	Imagens	37
2.7	Diferença entre o teste do olhinho e o exame de fundo de olho	16			
3.	Prevenção	17			
4.	Projeto Coala	17			
5.	Cuidados de Enfermagem	19			
6.	Tratamento da ROP	21			

1. O nascimento prematuro

Segundo dados da Organização Mundial da Saúde (OMS) de 2018, 30 milhões de bebês nascem prematuros por ano no mundo, ou com baixo peso, ou adoecem logo nos primeiros dias de vida e, por ano, aproximadamente 1 milhão de recém-nascidos com baixo peso e infecções sobrevivem ao início de suas vidas, mas com algum tipo de deficiência, incluindo paralisia cerebral e problemas cognitivos. Com um cuidado integral, esses bebês podem viver sem maiores complicações.

Apesar de muitos avanços nos tempos atuais, o nascimento de bebês prematuros ainda ocorre em número acentuadamente

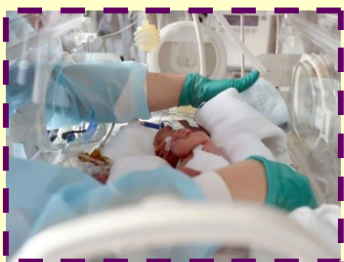grande, no entanto, mais que em tempos anteriores, existem meios tecnológicos e avançados que dão suporte para terminarem seu desenvolvimento fora da placenta.



Porém, nem sempre é possível evitar que aconteçam sequelas ou contratempos até seu desenvolvimento total. No geral, os recém-nascidos que nascem prematuros ficam internados em unidades de terapia intensiva, onde recebem assistência e cuidados especializados.

5

Eles recebem o cuidado integral e intensivo pelas enfermeiras, técnicas de enfermagem, médico, e ainda inclui-se outros profissionais da saúde. Apesar de receberem todos os cuidados necessários por serem pré-termos, correm risco de vida. Os



bebês prematuros têm um grande déficit no sistema respiratório, pois é um dos últimos sistemas a amadurecer, ou seja, o pulmão de um prematuro é bem sensível, podendo apresentar complicações respiratórias.

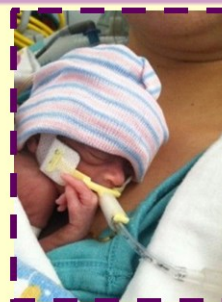Para impedir essas complicações, surgiram, com os avanços tecnológicos no decorrer dos anos, aparelhos que ajudam o bebê na respiração. Eles geralmente promovem a administração de oxigênio, e devem ser utilizados com muito controle.

O oxigênio é um fator essencial que ajuda os prematuros enquanto seus pulmões ainda não estão preparados para respirar sozinhos, necessitando de auxílio de máscaras de alta concentração, cateteres nasais, cpaps ou até mesmo a ventilação mecânica invasiva. Esses aparelhos evitam hipoxemias, mas por outro lado, se não tiverem uma assistência à beira-leito adequado durante o uso, a hiperventilação pode desencadear alterações oculares.

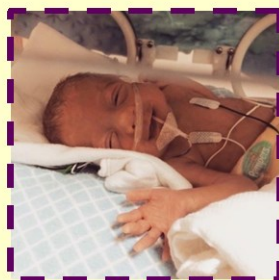6

Alguns estudos apontam que o fato da retina estar em um ambiente com alta concentração de oxigênio motiva a geração de derivações arteriovenosas no limite da zona avascular, ocasionando fibrose, que provoca um descolamento parcial ou total da retina.

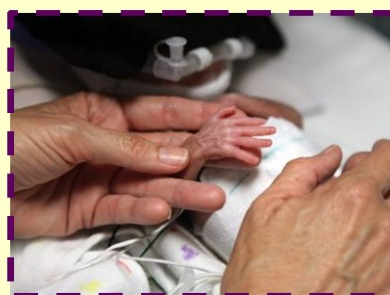Abaixo, seguem figuras de alguns meios de oxigenioterapia oferecidos durante a internação:



Prematuro com ventilação mecânica



Prematuro com cateter nasal



Prematuro com Baby pap

7

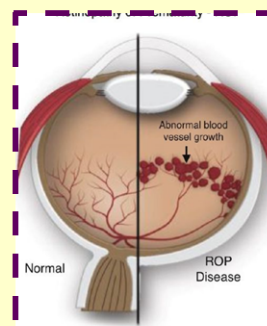
A oxigenioterapia não seria um problema se bem assistida dentro da internação de um RN prematuro, uma vez que ela é essencial para que se mantenha vivo até conseguir respirar sozinho em ar ambiente, porém, pode deixar muitas sequelas.

Dentre as sequelas que um bebê prematuro pode vir a ter, está uma doença chamada Retinopatia da Prematuridade (ROP). Pouco conhecida ainda pela sociedade em geral, é uma doença mais comumente encontrada em unidades de terapia intensiva neonatal, visto que ali é onde ocorre com maior frequência.

2. Retinopatia da prematuridade

2.1. Definição

A retina, parte interna do olho, é res-



ponsável pela visão, recebe a luz e a transforma em mensagens visuais enviadas para o cérebro. Ela se desenvolve du-

rante o período de gestação.

A ROP é uma patologia ocular que acontece devido à delicadeza dos vasos capilares existentes na retina, visto que, quando o bebê nasce prematuro, esses vasos conseqüentemente não chegaram a adquirir a maturidade completa e necessária para seu desenvolvimento.

8

2.2. Fisiopatologia

Doença descrita e identificada por Dr. Theodore L. Terry em 1942, é considerada uma dos principais motivos da cegueira no mundo.

Condição que afeta não somente os prematuros, mas também pode desencadear-se naqueles recém-nascidos que têm baixo peso e têm longos períodos de internação em UTI-neonatal. No entanto, os prematuros são a população com maior risco de desenvolvimento da ROP.

Ela provoca o crescimento anormal de vasos sanguíneos na retina, comprometendo a acuidade visual.

Como a ROP é considerada doença

multifatorial, os outros fatores que podem levar ao seu desenvolvimento são:

- Uso de oxigenioterapia;
- Comorbidades durante a gestação, tais como: hipertensão arterial, diabetes, hemorragias e tabagismo;
- Prolongado tempo em ventilação mecânica;
- Bradicardia e apneia, pois causam mudanças no nível de CO₂;
- Infecções, septicemias;
- Hemorragias;
- Deficiência de nutrição, falta de vitaminas;
- Nível elevado de Bilirrubina;
- Anemia.

9

2.3. Classificação

A ROP pode ser considerada bem grave, pois pode provocar o descolamento parcial ou total da retina, o que, se não houver o tratamento no seu devido tempo, causa a cegueira.

Para se chegar até a cegueira passa-se por cinco estágios, com classificação internacional descrita em 1984 pelo *Committee for the Classification of Retinopathy of Prematurity*.

Quais são os estágios?

- ⇒ Estágio 1 - Linha de demarcação entre a retina central e retina periférica avascular;
- ⇒ Estágio 2 - Alargamento da linha de demarcação e presença de uma crista elevada sobre a região periférica da retina;
- ⇒ Estágio 3 - Proliferação fibrovascular na retina ou extra retinianas nas áreas da crista elevada, ou seja, crescimento anormal dos vasos sanguíneos;
- ⇒ Estágio 4 - Presença de descolamento tracional parcial periférico da retina que não afeta a região macular, ou que também pode afetar a região macular;
- ⇒ Estágio 5 - Descolamento total da retina, ou seja, cegueira completa, complicado pela proliferação de tecido fibroso ou reterolental.

10

2.4. População de Risco

O simples fato do nascimento prematuro e baixo peso torna-se o maior fator de risco para a retinopatia da prematuridade.

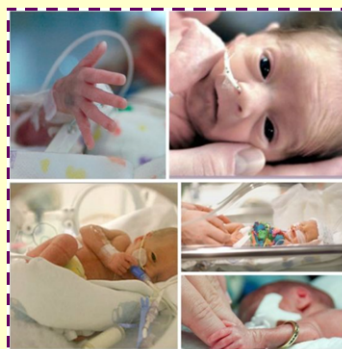O grupo mais afetado geralmente são os bebês que nascem abaixo de 33 semanas e com peso inferior a 1.500 g.

Portanto, o acompanhamento durante a gestação por ginecologista e obstetra, associado ao pré-natal, são ferramentas que podem barrar o nascimento precoce e a restrição de crescimento.

No geral, é recomendado para a saúde ocular na infância que se identifique precocemente os múltiplos fatores que possam levar à cegueira ou a alterações na visão.

A partir do momento que acontece o nascimento prematuro, e o bebê necessite

de um suporte avançado na UTI neonatal, serão realizados todos os cuidados necessários para a sobrevivência, porém, os riscos provocados pela prematuridade não deixam de existir; dentre tantos outros, encontra-se a retinopatia, que possibilita o comprometimento da visão da criança.



Desde muito cedo é possível implementar avaliação funcional nos bebês.

11

O Ministério da Saúde disponibiliza uma ferramenta útil para a avaliação funcional de crianças menores de um ano. Por meio dela é possível identificar o comportamento ocular conforme a faixa etária, sendo destacado em cor vermelha os comportamentos que não condizem com a idade do bebê. Ao utilizá-la é aconselhável que sejam examinados os globos oculares de forma bilateral/separados. Outros fatores importantes que devem ser associados à avaliação funcional são os sinais e sintomas existentes, como: secreção, estrabismo, lacrimejamento, dificuldade de contato visual, mancha esbranquiçada na pupila, dor, tremor, edema, sensibilidade à luz, piscar em demasia, hiperemia, entre outros.

Quadro 2 – Avaliação funcional – crianças menores de 1 ano

Comportamento	Idade				
	Neonato	6 semanas	3 meses	4 meses	5 meses +
Pisca os olhos diante de flash luminoso?	Deve fazer. Caso contrário, suspeitar de problema.				
Vira-se para a luz difusa?	Não esperado para idade	Pode fazer	Deve fazer. Caso contrário, suspeitar de problema.		
Fixa e segue a face de perto?	Não esperado para idade	Pode fazer	Deve fazer. Caso contrário, suspeitar de problema.		
Observa o adulto a 1/3 metro?	Não esperado para idade	Pode fazer	Deve fazer. Caso contrário, suspeitar de problema.		
Fixa e segue bolas se movimentando?	Não esperado para idade	Pode fazer	Deve fazer. Caso contrário, suspeitar de problema.		
Observa o adulto a 1,5 metro?	Não esperado para idade	Pode fazer	Deve fazer. Caso contrário, suspeitar de problema.		
Converge acuradamente?	Não esperado para idade	Pode fazer	Deve fazer. Caso contrário, suspeitar de problema.		
Pisca os olhos diante do perigo?	Não esperado para idade	Não esperado para idade	Não esperado para idade	Pode fazer	Deve fazer. Caso contrário, suspeitar de problema.
Fixa e tenta alcançar o objeto	Não esperado para idade	Não esperado para idade	Pode fazer	Deve fazer. Caso contrário, suspeitar de problema.	

Fonte: Baiyeroju A. et al.

12

Por que a prematuridade é um fator de risco para o surgimento da ROP?



A prematuridade já torna o bebê mais delicado e com vários riscos, já que não houve tempo para seu completo amadurecimento dentro do útero materno.

Contemplando do ponto de vista ocu-

lar, a retina é uma dessas partes que ainda não estão completamente formada; sendo assim, a maioria dos bebês prematuros necessitam de ventilação mecânica, ou seja, os famosos respiradores ou até mesmo algum outro tipo de oxigênio para manter a saturação dentro do padrão esperado. No entanto, isso causa uma pressão sobre os vasos existentes na retina. Porém, como já visto, é considerada uma doença multifatorial, podendo se desenvolver no prematuro também por outros motivos, ou apenas pelo fato da **PREMATURIDADE**.

Pode-se considerar que haja uma progressão pelos bons cuidados de uma equipe especializada de UTI neonatal, no entanto, nem sempre é possível impedi-la de desenvolver-se.

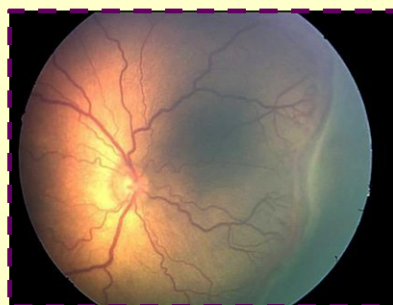13

2.5. Diagnóstico

Para diagnosticar a ROP, a partir do internamento do RN prematuro ou de baixo peso na UTI neonatal, o enfermeiro marca com o oftalmologista o exame de fundo de olho entre a 4ª e a 6ª semanas pós-natal.

O exame ocular faz parte da rotina da UTI neonatal e é realizado por um médico oftalmologista, porém o enfermeiro da unidade é responsável por entrar em contato e marcar o exame no devido tempo, por isso precisa estar atento. Se o exame apresentar alterações já entra-se com o tratamento adequado, que consiste no acompanhamento dessa criança, supervisionando principalmente o uso de oxigênio, e repetição subsequente do exame semanalmente ou no in-

tervalo de duas semanas. Recebendo alta hospitalar os bebês precisam continuar sob a supervisão do especialista em olhos até ocorrer a maturação da retina. O tratamento deve ser feito de acordo com o estágio de desenvolvimento da retinopatia.



Retina com os vasos alterados durante o exame de fundo de olho.

14

2.6 Exame fundo de olho

Quem realiza o exame?

É um exame realizado pelo médico oftalmologista entre 4 a 6 semanas do bebê. Nesse exame 1 hora antes é administrado um colírio pela enfermeira sob a orientação do médico para que ocorra a dilatação da pupila.

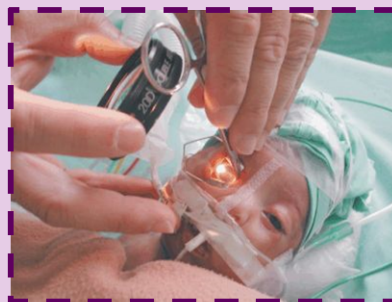O que se utiliza?

Durante o exame o oftalmologista utiliza um aparelho chamado oftalmoscópio capacete, que transmite uma luz.

São também utilizados uma lente e um afastador de pálpebra para verificar melhor a retina e o nervo óptico.

O bebê sente dor?

Pode sentir um pouco de desconforto apenas devido ao uso da luz e do afastador de pálpebra.



Anexo 1. <http://www.deficienciavisual.pt/sd-retinopatiaprematuro.htm>

O que pode ser detectado a partir desse exame?

Por este exame pode ser detectada a retinopatia, o grau e um tratamento indicado.

Sendo assim o bebê deve ser acompanhado pelo médico oftalmologista a partir de então.

15

2.7 Diferença entre o teste do olhinho e o exame de fundo de olho



O teste do olhinho ou teste do reflexo vermelho (TRV), segundo instituído e recomendado pelo Ministério da Saúde, é feito em todos os recém-nascidos na primeira semana de vida, e tem como objetivo diagnosticar precocemente alterações e patologias

oculares.

Este exame identifica o reflexo vermelho nos olhos. Para fazê-lo, utiliza-se um oftalmoscópio que, apontado para vasos da retina, promove a coloração vermelha no cristalino que é translúcido.

Quando não há o reflexo vermelho nos olhos e sim uma pupila esbranquiçada ou opaca é necessário que seja investigado e o neonato encaminhado para oftalmologista.

Esse simples teste não causa dor ou desconforto, e é rápido e gratuito.

Mesmo que o exame realizado não contenha alterações, é recomendado também que seja repetido nas consultas pediátricas de duas a três vezes no ano até os três anos de idade.

16

3. Prevenção

Essa doença pode interferir na qualidade de vida do prematuro ao longo de sua existência, portanto, a assistência médica e de enfermagem durante o internamento dos prematuros são de fundamental importância para a não manifestação da ROP e também de outras patologias.

Portanto, uma das observações é o controle de oxigênio fornecido ao bebê durante o internamento. É bem relevante ter um cuidado redobrado pela equipe multidisciplinar.

4. Projeto Coala

Com relação a esse cuidado surgiu em 2019 um projeto que se chama COALA

(controlando o oxigênio alvo ativamente), criado pelo Instituto Fernandes Figueira, ligado à Fundação Fiocruz com base em estudos feitos em conjunto por Estados Unidos, Canadá e Austrália, visando conscientizar os profissionais de saúde.

A HUSM / Empresa Brasileira de Serviços Hospitalares fez a implantação desse projeto como medida para reduzir sequelas nos prematuros, que tem como objetivo conscientizar a equipe de profissionais na unidade por cartões fixados à beira leito como lembrete da quantidade ideal de oxigênio pra os prematuros.

17

Anteriormente a esses estudos acreditava-se que os bebês poderiam receber até 100% de oxigênio. Entretanto descobriu-se que a quantidade ideal é de 91 a 95%.

Segue um modelo da placa que pode estar inserida junto ao leito:

Projeto COALA— Controlando o oxigênio alvo ativamente

SPO₂ Alvo=91% a 95%

O₂= 

Alarmes= 88% a 96%



18

Observando a realidade, verifica-se que existe ainda pouco conhecimento e informação para a população em geral e também para os profissionais de saúde acerca da ROP. Também deve-se certificar que o acarretamento que pode levar à ROP é bem grave, pois ela causa o descolamento da retina e, se não houver o tratamento no seu devido tempo, causa a cegueira.

Sendo assim, a equipe multidisciplinar, especialmente a enfermagem, tem grande e potencial responsabilidade durante todo o internamento de um RN na Uti neonatal, ocupando-se com os cuidados não somente da ROP mas de outras patologias existentes e que podem afetar esses indivíduos pelo nascimento prematuro.

5. Cuidados de enfermagem

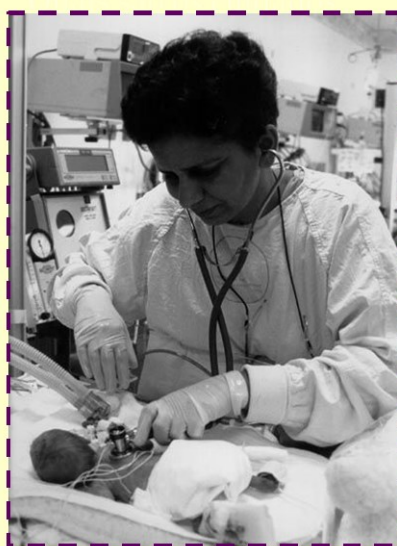Quais são os cuidados de enfermagem que podem evitar a ROP?

Entre os principais cuidados de enfermagem inclui-se:

- Atentar-se à oscilação da saturação;
- Comunicar mudanças no padrão respiratório;
- Seguir o protocolo do projeto COALA se implantado na unidade;

19

- Manter o bebê monitorado;
- Seguir o protocolo de manuseio mínimo se implantado na unidade;
- Promover desmame de oxigenioterapia;
- Monitorar parâmetros durante o tratamento;
- Atentar-se a mudanças na coloração da pele;
- Identificar infecções;
- Marcar o teste de fundo de olho;
- Promover conforto na incubadora durante o internamento;
- Evitar a hipotermia;
- Manter a cabeceira elevada;
- Agrupar as atividades evitando manipulação extra;
- Prestar orientações aos pais.



20

6. Tratamento da ROP

Ao serem encaminhados para o especialista, as crianças continuam o tratamento que, segundo a SBOP (Sociedade Brasileira de Oftalmologia Pediátrica): "Normalmente, existem duas opções quando se determina que uma criança atingiu o ROP Tipo I":

⇒ Primeiro:

é a ablação a laser, aplicada à porção imatura da retina. Este método de tratamento existe há muitos anos e ainda é o método mais comum de tratamento.

⇒ Segundo:

envolve uma injeção de medicamento antiangiogênico. Estes medicamentos podem ser usados como uma alternativa ao tratamento com laser ou em associado a ele. A injeção é um tratamento mais recente.

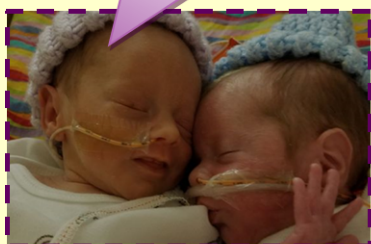E ainda temos um terceiro método encontrado em algumas literaturas:

⇒ Terceiro:

a vitrectomia, cirurgia recomendada nos casos mais graves, onde acontece o descolamento da retina.

21

Fui diagnosticado com ROP, e agora?



7. Família e o prematuro com retinopatia da prematuridade

Após o diagnóstico ainda com o bebê internado, surgem várias interrogações para os familiares, no entanto, enquanto estiver

na unidade o bebê vai ser atendido e serão realizados os cuidados que o médico oftalmologista indicar, que vai depender muito também do estágio em que a ROP se encontra. Quando o bebê tem melhora do seu quadro na totalidade e recebe alta, prossegue com o tratamento da ROP.

Após a alta como proceder?

Após receber alta, os familiares recebem a orientação e são encaminhados para a especialidade de oftalmologia pediátrica. No Brasil, recebem o encaminhamento pelo SUS, mas podem optar por particular se possuírem condições financeiras.

22

8. Complicações da Retinopatia da prematuridade

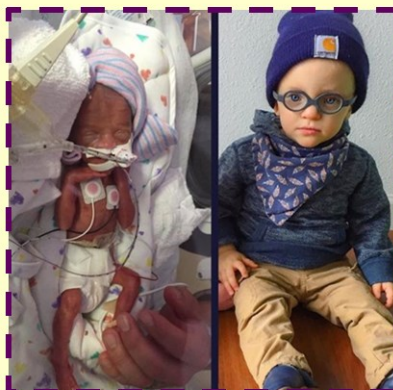Infelizmente no tratamento da ROP nem sempre há sucesso, podendo acontecer o descolamento total da retina, causando um prognóstico ruim.

Outras complicações relacionadas a esta doença multifatorial podem incluir:

- Estrabismo
- Miopia
- Anisometropia
- Ambliopia
- Dragging de mácula

Não é raro o caso em que os bebês necessitam da utilização de acessórios como o óculos desde muito cedo.

Torna-se bem importante o apoio e o cuidado dos pais nessas etapas para que haja resultados no tratamento, pois bem sabemos que são acessórios delicados que requerem cuidados, principalmente para que façam o uso conforme recomendado pelo especialista.



23

Nos últimos anos, segundo dados da OMS, o número de nascimento prematuros vem diminuindo, porém, com o aumento da taxa de prematuros que sobrevivem após a internação devido aos cuidados especializados, há também o aumento de cegueira causada pela retinopatia.

Por quê?

Justamente pelos avanços e especialização das equipes, os bebês pré-termos conseguem atravessar o tempo de interna-

ção, mas nem sempre conseguem sair sem sequelas ou alterações no seu processo de desenvolvimento.

Os distúrbios de visão são os problemas de sequelas comuns encontrados nos bebês pré-termos e restritos que têm longo período de internação nas unidades neonatais.



24

9. Orientações aos pais e familiares de crianças com ROP

Os bebês prematuros, desde que recebem alta hospitalar, necessitam de uma atenção e cuidados especiais. No que se refere à atenção especial com relação à retinopatia da prematuridade é importante sempre:

- ⇒ Seguir corretamente as orientações realizadas pelos profissionais médicos e de enfermagem;
- ⇒ Comparecer às consultas pediátricas;
- ⇒ Comparecer às consultas agendadas no oftalmologista;
- ⇒ Higienizar frequentemente os olhos dos bebês;

- ⇒ Observar com frequência os olhos do neonato;
- ⇒ Ficar atento a qualquer alteração ocular e procurar auxílio imediatamente;
- ⇒ Observar ganho de peso adequado para idade;
- ⇒ Priorizar aleitamento materno;
- ⇒ Manter as vacinas em dia.
- ⇒ Os exames oculares sequenciais são recomendados a cada um ou dois anos para a retinopatia totalmente regredida e entre 6 a 12 meses com ROP parcialmente curada, portanto, deve-se estar atento ao calendário e agendamento das consultas e exames no seu devido tempo.

25

10. Promoção de saúde ocular na infância



A saúde ocular na infância é um direito de cada neonato que já inicia-se desde o nascimento no ambiente hospitalar até sua mudança de fase.

Pontua-se que a visão é um dos principais órgãos de sentidos, auxiliando no desenvolvimento físico e também cognitivo.

As alterações visuais mais frequentes em bebês incluem:

- ⇒ Toxoplasmose
- ⇒ ROP
- ⇒ Glaucoma
- ⇒ Catarata congênita
- ⇒ Entre outras

26



A perda da visão pode alterar e incapacitar na realização das atividades, na participação da vida social, visto que ainda no mundo, mas principalmente no Brasil, não possuímos adaptações suficientes para pessoas cegas ou de baixa visão.

Se diagnosticado precocemente alguns tipos de doenças oculares nas crianças, por meio de tratamento e acompanhamento para um bom desenvolvimento, per-

mite-se que a criança tenha uma integração um pouco melhor no âmbito em que vive e até mesmo socialmente.

A tabela de promoção de saúde ocular, fornecida pelo Ministério da Saúde, que contribui para profissionais de saúde e para familiares de crianças até dez anos de idade, facilita a identificação e situações que necessitam de rastreamento e acompanhamento.

Essa promoção de saúde beneficia todos os bebês, inclusive na assistência dos prematuros após receberem a alta hospitalar.

Ao analisar e utilizar o roteiro da tabela, se encontradas alterações na acuidade visual, deve-se encaminhar o paciente para consulta especializada em oftalmologia.

27

Roteiro para a promoção da saúde ocular na infância

Roteiro para a promoção da saúde ocular na infância	Pré-natal	0 a 3 anos	3 anos e 1 mês a 5 anos	5 anos e 1 mês a 10 anos	10 anos e 1 mês a menores de 16 anos
Identificação de situações de risco					
Inspeção ocular e anexos					
Profilaxia da oftalmia neonatal					
Rastreamento de retinopatia da prematuridade (ROP)					
Teste do reflexo vermelho (TRV)					
Avaliação funcional					
Acuidade visual					

28

Ressalta-se que na avaliação funcional sugere-se como relevante a habilidade de fixar os olhos na luz e a de manter fixação.

O fato de detectar externa e precocemente alterações visuais nas crianças promove um rastreamento seguro, que pode apresentar um diferencial incomensurável na saúde ocular das crianças.

11. Curiosidades frequentes

Como é a visão de um recém-nascido?

Sabe-se que a visão de um recém-nascido se desenvolve gradativamente. A princípio, após o nascimento apresenta-se embaçada e com o passar do tempo vai tornando-se mais nítida.



29

Dr. Terry descreveu a ROP, porém...

Quem introduziu o termo RETINOPATIA DA PREMATURIDADE no ano de 1951 foi Parker Heath.

E sobre a relação da ROP com o oxigênio?

Deu-se no começo da década de 1950, por meio de estudos experimentais. Arnall Patz com seu grupo associaram a ROP ao uso de oxigenioterapia.

Já existiu epidemia da ROP?

Sim, durante o uso liberal de oxigênio nos estabelecimentos, no final dos anos de 1940, aconteceu o aumento de 30% de cegueira em pré-escolares. Depois de reconhecida a relação com o uso de oxigênio no período neonatal, o uso de oxigênio se tornou mais controlado.

30

12. Informações gerais

O número de cegueira aumentou no mundo, no entanto, segundo estudos atuais se dá pelo fato também dos bebês prematuros, pelos avanços na área de neonatologia, terem mais chances de sobrevivência que antigamente.

Tem como controlar o desenvolvimento da Retinopatia?



Para evitar que a retinopatia se desenvolva sugere-se que não haja o nascimento

prematuro, já que o mesmo oferece risco ocular.

Para que isso aconteça é necessário acompanhamento durante toda a gestação, manter em dia o pré-natal e vacinas, ter uma boa alimentação e vida saudável, afastando todo e qualquer potencial risco de um parto prematuro.

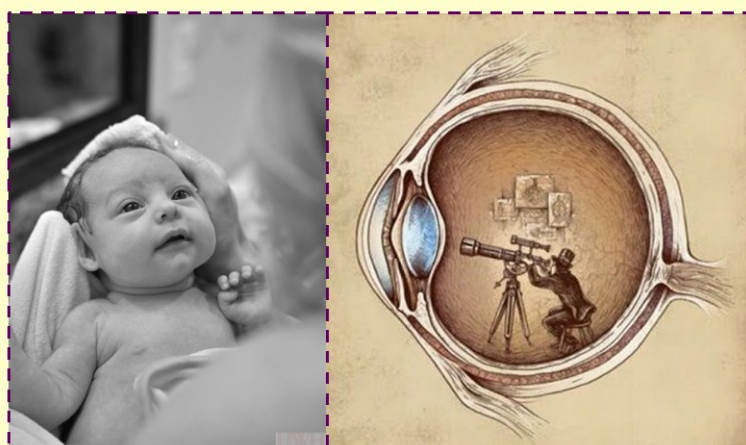Dentro da unidade da UTI os riscos são existentes e grandes. Apesar de todos os esforços da equipe multidisciplinar, pode acontecer o desenvolvimento da ROP, no entanto, não são todos os bebês que podem vir a ter retinopatia.

Verificar que o maior cuidado é fundamental para que o bebê possa nascer no tempo certo, evitando todo e qualquer risco que possa afetar sua acuidade visual.

31

Os olhos são o espelho da alma, diz um antigo autor!

Portanto, cuide da alma de seu bebê e ele te será eternamente grato por fazê-lo enxergar o mundo com todas as suas cores!



32

14. Referências

BRASIL. Ministério Da Saúde. Secretaria De Atenção à Saúde. **Diretrizes de Atenção à Saúde Ocular na Infância:** detecção e intervenção precoce para a prevenção de deficiências visuais. Brasília, 2013. Disponível em: https://bvsmis.saude.gov.br/bvs/publicacoes/diretrizes_atencao_saude_ocular_infancia.pdf.

BRASIL. Ministério da Educação. Empresa brasileira de serviços hospitalares/ protocolos assistenciais. **Manejo para o uso controlado de oxigênio em recém-nascidos prematuros.** 2021. Disponível em: <https://www.gov.br/ebserh/pt-br/hospitais-universitarios/regiao-sudeste/hc-ufm/documentos/protocolos-assistenciais/prt-npm-022-manejo-para-o-uso-controlado-do-oxigenio-suplementar-em-recem-nascidos-prematuros.pdf>.

BRASIL. Ministério Da Educação. Empresa brasileira de serviços hospitalares/ protocolos assistenciais. **HUSM implanta Projeto Coala para reduzir sequelas em bebês prematuros.** 2021. Disponível em: <https://www.gov.br/ebserh/pt-br/hospitais-universitarios/regiao-sul/husm-ufsm/comunicacao/noticias/husm-implanta-projeto-coala-para-reduzir-sequelas-em-bebes-prematuros>.

33

CASTRO, B. R. et al. Perfil epidemiológico de recém-nascidos com retinopatia da prematuridade em um hospital de Belo Horizonte. **Revista interdisciplinar ciências médicas.** Belo Horizonte: 2021. Disponível em: <http://revista.fcmmg.br/ojs/index.php/ricm/article/view/492>.

FONSECA, A. S. **Enfermagem pediátrica.** São Paulo: Editora Martinari, 2013.

LIMA, M. K. C. et al. Diretrizes de triagem para retinopatia da prematuridade: Revisão de literatura. **Brazilian Journal of Health Review.** Curitiba, 2021. Disponível em: <https://ojs.brazilianjournals.com.br/ojs/index.php/BJHR/article/view/22866/18346>.

MATTOS, R. N. et al. Retinopatia da prematuridade: atuais intervenções farmacológicas. **Brazilian Journal of Surgery and Clinical Research – BJSCR,** 2021. Disponível em: https://www.mastereditora.com.br/periodico/20210304_112007.pdf

MOLLERI, N. A; ZIN, A. A. O que o seu bebê vê? **Rio de Janeiro: Fiocruz/IFF,** 2020. 5 p. Disponível em: https://www.arca.fiocruz.br/bitstream/handle/icict/47851/o_que_se_bb_ve_web.pdf?sequence=2&isAllowed=y.

34

OKAMOTO, T. C. et al. Retinopatia da prematuridade: análise de uma tentativa de redução de danos. **Revista Brasileira de oftalmologia**. 2019. Disponível em: <https://www.scielo.br/j/rbof/a/fPpxd7SygJDKRWzmVvPNn6S/?lang=pt7>.

ORGANIZAÇÃO PAN-AMERICANA DE SAÚDE, ORGANIZAÇÃO MUNDIAL DA SAÚDE (OMS/OPAS). **LIS - Localizador de Informação em Saúde**. 2018. Disponível em: <https://pesquisa.bvsalud.org/portal/resource/pt/lis-46348>.

PASTRO, J.; TOSO, B. R. G. O. Influência do oxigênio no desenvolvimento de retinopatia da prematuridade. **Rev Bras Enferm** [Internet]. 2019; doi: <http://dx.doi.org/10.1590/0034-7167-2018-0361>.

POLIT, D; BECK, C. **Fundamentos de pesquisa em enfermagem: avaliação de evidências para a prática da enfermagem**. 7. ed. Porto Alegre: Artmed, 2011.

REBERTE, L. M. **Celebrando a vida: construção de uma cartilha para promoção da saúde da gestante**. Dissertação (Mestrado em Enfermagem Obstétrica e Neonatal) - Escola de Enfermagem, Universidade de São Paulo, São Paulo, 2008. Disponível em: doi:10.11606/D.7.2008.tde-05052009-112542.

35

RICCI, S. S. **Enfermagem materno-neonatal e saúde da mulher**. 3. ed. Rio de Janeiro: Editora Guanabara Koogan, 2016.

SOARES, G. et al. Efeitos da oxigenioterapia em neonatologia: revisão integrativa de literatura. **Revista de enfermagem Atual in Dherme**, 2019. Disponível em: <https://pesquisa.bvsalud.org/portal/resource/pt/biblio-1025486>.

SOUZA, A. B. G. **Enfermagem neonatal: cuidado integral ao recém-nascido**. São Paulo: Editora Atheneu, 2014.

SOUZA, A. B. G. **Terapia intensiva neonatal: cuidados ao recém-nascido de médio e alto risco**. 3 ed. São Paulo: Editora Atheneu, 2015.

SOCIEDADE BRASILEIRA DE OFTALMOLOGIA PEDIÁTRICA (SBOP). Retinopatia da prematuridade. Brasil, 2022. Disponível em: <https://sbop.com.br/retinopatia-da-prematuridade>.

TAMEZ, R. N. **Enfermagem na UTI-Neonatal: assistência ao recém-nascido de alto risco**. 5 ed. Rio de Janeiro: Editora Guanabara Koogan, 2013.

36

TAVARES, A.K. et al. Compreensão do enfermeiro sobre o cuidado ao recém-nascido em oxigenoterapia. **Revista de pesquisa cuidado é fundamental online**. Rio de Janeiro, 2019. Disponível em: <https://pesquisa.bvsalud.org/portal/resource/pt/biblio-968648>.


TARTARELLA, M. B.; FORTES FILHO, J. B. Retinopatia da prematuridade. E-Oftalmo. CBO. **Rev. Dig. Oftalmol.** 2016;2(4):1-16. Disponível em: <http://marciatartarella.com.br/publicacoes/2017eoftalmoretinopatiadaprematuridade.pdf>

15. Imagens

PLATAFORMA PINTEREST BRASIL

IMAGEM ANEXO 1: disponível em: <https://www.prematuridade.com/noticias/interna/cirurgia-ocular-em-> .

TABELAS: disponível em: Disponível em: https://bvsms.saude.gov.br/bvs/publicacoes/diretrizes_atencao_saude_ocular_infancia.pdf



4 CONSIDERAÇÕES FINAIS

O presente estudo resultou em uma cartilha com um compilado de informações sobre a retinopatia da prematuridade, abordando questões pouco conhecidas pela sociedade. Embora existam materiais informativos sobre a saúde ocular na infância, a retinopatia da prematuridade é comumente abordada em artigos científicos e voltados apenas para profissionais de saúde.

Dessa forma, espera-se que o desenvolvimento de uma cartilha instrucional sobre retinopatia da prematuridade para a população em geral, profissionais e familiares de bebês prematuros possa servir como instrumento educativo e contribuir para a ampliação do conhecimento sobre o assunto, como o esclarecimento de possíveis dúvidas e orientações em relação a condução correta de tratamento. Além disso, desenvolver o trabalho de conclusão de curso no formato de uma cartilha instrucional trouxe algumas experiências importantes, em termos de aprendizagem, uma vez que para a elaboração desse tipo de material é necessário, além do conhecimento na área, o desenvolvimento de um formato didático e ilustrado para a socialização das informações.

REFERÊNCIAS

BRASIL. Ministério Da Saúde. Secretaria De Atenção à Saúde. **Diretrizes de Atenção à Saúde Ocular na Infância: detecção e intervenção precoce para a prevenção de deficiências visuais.** Brasília, 2013. Disponível em: https://bvsms.saude.gov.br/bvs/publicacoes/diretrizes_atencao_saude_ocular_infancia.pdf.

BRASIL. Ministério da Educação. Empresa brasileira de serviços hospitalares/protocolos assistenciais. **Manejo para o uso controlado de oxigênio em recém-nascidos prematuros.** 2021. Disponível em: <https://www.gov.br/ebserh/pt-br/hospitais-universitarios/regiao-sudeste/hc-uftm/documentos/protocolos-assistenciais/prt-npm-022-manejo-para-o-uso-controlado-do-oxigenio-suplementar-em-recem-nascidos-prematuros.pdf>.

BRASIL. Ministério Da Educação. Empresa brasileira de serviços hospitalares/protocolos assistenciais. **HUSM implanta Projeto Coala para reduzir sequelas em bebês prematuros.** 2021. Disponível em: <https://www.gov.br/ebserh/pt-br/hospitais-universitarios/regiao-sul/husm-ufsm/comunicacao/noticias/husm-implanta-projeto-coala-para-reduzir-sequelas-em-bebes-prematuros>.

CASTRO, B. R. et al. Perfil epidemiológico de recém-nascidos com retinopatia da prematuridade em um hospital de Belo Horizonte. **Revista interdisciplinar ciências médicas.** Belo Horizonte: 2021. Disponível em: <http://revista.fcmmg.br/ojs/index.php/ricm/article/view/492>.

FONSECA, A. S. **Enfermagem pediátrica.** São Paulo: Editora Martinari, 2013.

LIMA, M. K. C. et al. Diretrizes de triagem para retinopatia da prematuridade: Revisão de literatura. **Brazilian Journal of Health Review.** Curitiba, 2021. Disponível em: <https://ojs.brazilianjournals.com.br/ojs/index.php/BJHR/article/view/22866/18346>.

MATTOS, R. N. et al. Retinopatia da prematuridade: atuais intervenções farmacológicas. **Brazilian Journal of Surgery and Clinical Research – BJSCR**, 2021. Disponível em:

https://www.mastereditora.com.br/periodico/20210304_112007.pdf

MOLLERI, N. A; ZIN, A. A. O que o seu bebê vê? **Rio de Janeiro: Fiocruz/IFF**, 2020. 5 p. Disponível em:

https://www.arca.fiocruz.br/bitstream/handle/icict/47851/o_que_se_bb_ve_web.pdf?sequence=2&isAllowed=y.

OKAMOTO, T. C. et al. Retinopatia da prematuridade: análise de uma tentativa de redução de danos. **Revista Brasileira de oftalmologia**. 2019. Disponível em: <https://www.scielo.br/j/rbof/a/fPpxd7SygJDKRWzmVvPNn6S/?lang=pt7>.

ORGANIZAÇÃO PAN-AMERICANA DE SAÚDE, ORGANIZAÇÃO MUNDIAL DA SAÚDE (OMS/OPAS). **LIS - Localizador de Informação em Saúde**. 2018. Disponível em: <https://pesquisa.bvsalud.org/porta1/resource/pt/lis-46348>.

PASTRO, J.; TOSO, B. R. G. O. Influência do oxigênio no desenvolvimento de retinopatia da prematuridade. **Rev Bras Enferm** [Internet]. 2019; doi: <http://dx.doi.org/10.1590/0034-7167-2018-0361>.

POLIT, D; BECK, C. **Fundamentos de pesquisa em enfermagem: avaliação de evidências para a prática da enfermagem**. 7. ed. Porto Alegre: Artmed, 2011.

REBERTE, L. M. **Celebrando a vida: construção de uma cartilha para promoção da saúde da gestante**. Dissertação (Mestrado em Enfermagem Obstétrica e Neonatal) - Escola de Enfermagem, Universidade de São Paulo, São Paulo, 2008. Disponível em: doi:10.11606/D.7.2008.tde-05052009-112542.

RICCI, S. S. **Enfermagem materno-neonatal e saúde da mulher**. 3. ed. Rio de Janeiro: Editora Guanabara Koogan, 2016.

SOARES, G. et al. Efeitos da oxigenioterapia em neonatologia: revisão integrativa de

literatura. **Revista de enfermagem Atual in Dherme**, 2019. Disponível em: <https://pesquisa.bvsalud.org/portal/resource/pt/biblio-1025486>.

SOUZA, A. B. G. **Enfermagem neonatal: cuidado integral ao recém-nascido**. São Paulo: Editora Atheneu, 2014.

SOUZA, A. B. G. **Terapia intensiva neonatal: cuidados ao recém-nascido de médio e alto risco**. 3 ed. São Paulo: Editora Atheneu, 2015.

SOCIEDADE BRASILEIRA DE OFTALMOLOGIA PEDIÁTRICA (SBOP). Retinopatia da prematuridade. Brasil, 2022. Disponível em: <https://sbop.com.br/retinopatia-da-prematuridade>.

TAMEZ, R. N. **Enfermagem na UTI-Neonatal: assistência ao recém-nascido de alto risco**. 5 ed. Rio de Janeiro: Editora Guanabara Koogan, 2013.

TAVARES, A.K. et al. Compreensão do enfermeiro sobre o cuidado ao recém-nascido em oxigenoterapia. **Revista de pesquisa cuidado é fundamental online**. Rio de Janeiro, 2019. Disponível em: <https://pesquisa.bvsalud.org/portal/resource/pt/biblio-968648>.

TARTARELLA, M. B.; FORTES FILHO, J. B. Retinopatia da prematuridade. E-Oftalmo. CBO. **Rev. Dig. Oftalmol.** 2016;2(4):1-16. Disponível em: <http://marciatartarella.com.br/publicacoes/2017eoftalmoretinopatiadaprematuridade.pdf>