

Associação do ultrassom com a endermoterapia na redução de medidas abdominais - estudo de caso

Association of ultrasound with endermotherapy in reducing abdominal measures - case study

ULTRASSOM E ENDERMOTERAPIA NA REDUÇÃO DE MEDIDAS

Alec Brena Ribeiro¹

Mariane Maria Silveira Vieira de Lima²

Instituição que sediou o estudo: Policlínica Uniguairacá, Guarapuava/PR, Brasil

¹Discente do curso de Fisioterapia pelo Centro Universitário Uniguairacá, Guarapuava/PR, Brasil

²Docente do curso de Fisioterapia pelo Centro Universitário Uniguairacá, Guarapuava/PR, Brasil

Endereço postal: R. Cônego Braga, 401, Centro, Guarapuava/PR, Brasil –
CEP: 85010-050

E-mail: alecbrenaribeiro@gmail.com

Parecer de Aprovação do Comitê de Ética em Pesquisa:

Nº 5.011.716 da Universidade Estadual do Centro-Oeste (UNICENTRO) de Guarapuava/PR, Brasil

RESUMO

Este trabalho teve por objetivo observar e relatar o efeito de um protocolo de ultrassom e endermoterapia na gordura abdominal de uma voluntária. Trata-se de um estudo de caso. Participou da pesquisa, uma voluntária do sexo feminino. O ultrassom foi realizado por 4 sessões durante o período de 2 semanas. A endermoterapia foi aplicada 2 vezes em uma semana, sendo que cada uma das aplicações com cada aparelho teve duração de 20 minutos. Nossa pesquisa apresenta resultados positivos na melhora do aspecto da pele, na redução de peso e na redução de medidas, assim como outros autores que realizaram estudos prévios.

Palavras-chave: Modalidades de Fisioterapia; Ultrassom; Endermoterapia; Adiposidade.

ABSTRACT

This study aimed to observe and report the effect of an ultrasound and endermotherapy protocol on the abdominal fat in a volunteer. This is a case study. A female volunteer participated in the research. Ultrasound was performed for 4 sessions over a 2-week period. Endermotherapy was applied twice in a week, with each application with each device lasting 20 minutes. Our research shows positive results in improving the appearance of the skin, reducing weight and reducing measures, as well as other authors who carried out previous studies.

Keywords: Physical Therapy Modalities; Ultrasound; Endermotherapy; Adiposity.

INTRODUÇÃO

A pele é o maior órgão do corpo humano, sua função é isolar as estruturas internas das externas, sendo dividida em três camadas, a camada externa é chamada de epiderme sua principal função é proteção contra agentes externos, a segunda camada é chamada de derme a mais profunda constituída por fibras de colágeno e elastina, e a última camada é constituída pela hipoderme ou tela subcutânea tendo função de armazenar reservas energéticas forma de manter térmica e modelar o corpo¹.

Quando o indivíduo nasce a pele ainda sofre transformações. O recém-nascido possui um pH alcalino, a acidez do pH cutâneo é significativa para a proteção da pele, já a pele infantil ou juvenil apresenta como pele em formação, uma pele sensível, na adolescência a pele sofre por alterações hormonais, o envelhecer e um processo natural que deve ter seus cuidados adequados, começa aos 30 anos de idade porem as transformações da estrutura se dá desde o processo de formação do embrião¹.

O tecido adiposo encontra-se na tela subcutânea em dois distintos: o lamelar e areolar, no lamelar são lóbulos de gordura achatados e no areolar é formado por células globulares. Existem dois tipos de tecido adiposo: o amarelo e o unilocular (coloração se deve basicamente pelo acúmulo de carotenoides dissolvidos na gordura) e o pardo ou marrom (rico em mitocôndrias e com função de produzir calor)².

O excesso de gordura abdominal afeta a grande parte da população, a gordura é retida no tecido adiposo. O tecido adiposo é um tipo de tecido especial e conjuntivo, a gordura se expandem de tamanho até que seja utilizada como fonte energética. Quando se consome mais calorias começa a acumular gordura³.

A gordura localizada é o desenvolvimento irregular de tecido adiposo subcutâneo sendo de origem genética, alterações posturais ou circulatória, cada vez mais a procura de tratamentos de beleza vem crescendo principalmente as mulheres que buscam o padrão de beleza, e a gordura abdominal está entre as

mais procuradas. A gordura também em excesso pode causar sérios problemas para a saúde⁴.

A gordura localizada é uma das principais queixas, o aumento da circunferência abdominal não é só um fator estético mais preocupante com o bem estar e saúde, o acúmulo de gordura localizada é chamado de lipodistrofia localizada o ultrassom é uma modalidade de penetração profunda de calor tendo a capacidade de alterações no tecido, com frequência alta⁵.

A Fisioterapia Dermatofuncional como alternativa para tratamento o US pode agir no bem-estar físico e psíquico social do paciente, uma boa qualidade de vida que tanto a sociedade exige esse padrão de beleza⁴.

A aplicação do ultrassom provoca alterações fisiológicas nos tecidos pode ser térmico e não térmico, quando se refere a ultrassom relacionado a fisioterapia as frequências são 1 MHz e 3 MHz, o ultrassom é um potente recurso no combate a adiposidade⁵. O US emite ondas sonoras de alta frequência, 3 MHz com o cabeço tripolar, com três cerâmicas que atuam como ERA (*Effective Radiation Area*) de 15 cm² e 18 cm² eles atingem intensidade de até 3 W/cm² e a potência máxima até 45 Watts sendo dominado de gerador de alta potência⁶.

O ultrassom focalizado de alta intensidade provoca aumento da temperatura dentro da área focal onde a temperatura aproxima de 70°C sendo alcançada em 1 a 2 segundos isso resulta na morte celular do tecido alvo, enquanto as demais áreas permanecem inalteradas, e um tratamento não invasivo a onda do ultrassom faz uma ruptura mecânica dentro das células de gordura, o efeito é voltado para uma determinada profundidade da pele, sendo um tratamento não invasivo utilizado na destruição da célula de gordura, fazendo a ruptura mecânica das membranas da células de gordura, poupando os vasos sanguíneos, nervos sensoriais periféricos e tecido conjuntivo⁷.

A endermoterapia realiza uma sucção sobre a pele podendo ser regulada pelo potenciômetro provocando uma pressão negativa, podendo variar de 0 a 600 mmHg os efeitos fisiológicos que ocorrem na endermoterapia: vasodilatação, melhora de oxigenação e nutrição tecidual, melhora do sistema linfático e auxilia na eliminação de toxina⁴.

A endermoterapia auxilia no retorno venoso e no combatendo a gordura localizada, o principal objetivo é atuar na gordura localizada e melhorar a circulação sanguínea⁴.

A técnica utiliza de um equipamento composto por sistema de vácuo sendo aplicado de forma manual, de forma que o procedimento não é invasivo, os aplicadores possuem dois roletes que giram pelo próprio eixo, promovendo uma melhora no fluxo sanguíneo, mobiliza tecido adiposo e melhora contorno corporal, de forma que ocorre uma reorganização das fibras de colágeno⁸.

O presente estudo tem objetivo observar e relatar o efeito de um protocolo de ultrassom e endermoterapia na flacidez e na gordura abdominal de uma voluntária.

METODOLOGIA

O presente trabalho propõe um estudo de caso aprovado pelo Comitê de Ética em Pesquisa (CEP) da Universidade Estadual do Centro-Oeste (UNICENTRO), com o parecer de número 5.011.716. As intervenções foram desenvolvidas nas dependências da Policlínica Uniguairacá, sob autorização da responsável pelo local, no Laboratório de Estética e Cosmética, no município de Guarapuava/PR, Brasil.

Utilizou-se as plataformas digitais (Instagram, Facebook e WhatsApp) para a busca de participantes para esse estudo. A amostra foi composta por 01 (uma) voluntária, do sexo feminino, cor branca, 26 anos de idade. Esta foi orientada acerca dos riscos e benefícios da sua participação, assim como regulamenta a resolução 466/2012. A assinatura do Termo de Consentimento Livre e Esclarecido (TCLE) também foi efetuado antes do início das intervenções.

Foram considerados critérios de exclusão - mulheres que: estivessem realizando qualquer tipo de tratamento estético; tivessem idade inferior a 18 anos e superior a 35 anos; praticassem exercícios físicos regulares e dieta alimentar; tivessem sido submetidas a alguma cirurgia abdominal; portassem Diabetes Mellitus; estivessem em período gestacional ou que estivessem amamentado;

fossem portadoras de implantes metálicos; tivessem pressão arterial descompensada e/ou alteração da sensibilidade; estivessem em período de pós-operatório recente; tivessem tumor maligno e/ou benigno, falta de consciência; portassem marca-passo e/ou doença cardíaca, doença renal e/ou hepática, infecção aguda, áreas tratada com radioterapia, em tratamento prolongado por corticoides e progesterona. Indivíduos do sexo masculino também não poderiam participar desse estudo.

Para avaliação foi aplicado uma avaliação fisioterapêutica para adiposidade localizada - PAFAL, com aplicação rápida e simples sendo dividido em 5 seções: Identificação; Anamnese; Exame Físico; Medidas e Teste. Através dele é possível avaliar determinantes físicos que contribuem para a pesquisa a ser realizada. Também foi tirada a medida da circunferência do abdômen para a comparação.

A foto documentação foi realizada com a voluntária em pé e em posição sentada em uma cadeira, apenas com as vestes íntimas, posicionada a uma distância de 2 metros da câmera, sendo a câmera da marca Nikon D-7000. A participante do estudo foi posicionada em uma parede de fundo neutro, em posição ortostática em vista frontal e perfil para a obtenção das imagens, estando em conformidade com o que descreve o protocolo descrito por Pivetta⁹.

O ultrassom foi realizado por 4 sessões durante o período de 2 semanas. A endermoterapia foi aplicada 2 vezes em uma semana, sendo que cada uma das aplicações com cada aparelho teve duração de 20 minutos. Os parâmetros de cada equipamento foram:

Na realização do ultrassom na região abdominal foi modulado gordura localizada + flacidez muscular com os parâmetros sendo camada adiposa 0,1 cm, emissão US 20% intensidade US 1,2 W/cm², frequência emissão "STIMULUS" 1000Hz, frequência de recorte "STIMULOS" 50Hz, ciclo de trabalho 4ms e a intensidade da corrente 33mA, usado gel neutro para a aplicação, sendo dada a região em 4 quadrantes para a aplicação realizada em 20 minutos.

Na realização da endermoterapia na região abdominal o aparelho foi programado em modo contínuo com intensidade de pressão negativa entre 200 a 250 mmHg de acordo com a tolerabilidade da voluntária, de forma de movimentos longitudinais para transversais, sendo utilizado óleo corporal neutro

para melhor contato do aparelho, sendo aplicado durante 20 minutos dividido em duas partes.

Antes e após o procedimento a maca foi higienizada com álcool 70% e a participante deitou sob um lençol descartável. A voluntária foi posicionada em decúbito dorsal, sendo realizado uma esfoliação no local a ser tratado na primeira sessão – o mesmo procedimento foi repetido quinze dias após. Após a esfoliação, o produto foi removido com água e algodão e então aplicou-se após utilizou-se gel condutor neutro da marca RMC sobre a região demarcada a ser tratada. O aparelho ultrassom cavitacional VIBRIA da marca HTM e o aparelho de endermoterapia dermotonus de marca Ibramed foram empregados, ao término de cada procedimento, foi realizada a limpeza total da área tratada e dos equipamentos utilizados.

RESULTADOS

O presente estudo teve participação de uma voluntária do sexo feminino, 26 anos de idade, a qual seguiu criteriosamente os critérios de elegibilidade proposto pela pesquisa.

A voluntária pratica exercício físico 3 vezes na semana, sendo musculação (academia) e *fitdance*. Em relação à alimentação, a voluntária a considera como normal, sendo duas refeições diárias. A participante relata apresentar alterações endócrina-metabólicas (hipotireoidismo), a qual faz uso de medicamento. Possui altura de 1,60m. Durante o período de tratamento, não apresentou mudanças em seu comportamento diário, porém seu peso alterou de 73,900 Kg para 73,000 Kg.

Na Figura 1 abaixo, observou-se que a voluntária apresentou diminuição na circunferência abdominal. Nela observamos como principais resultados obtidos: melhora do contorno corporal, principalmente no abdômen superior (vista anterior); redução de medidas corporais (perfil); melhora do aspecto na pele (posição sentada)

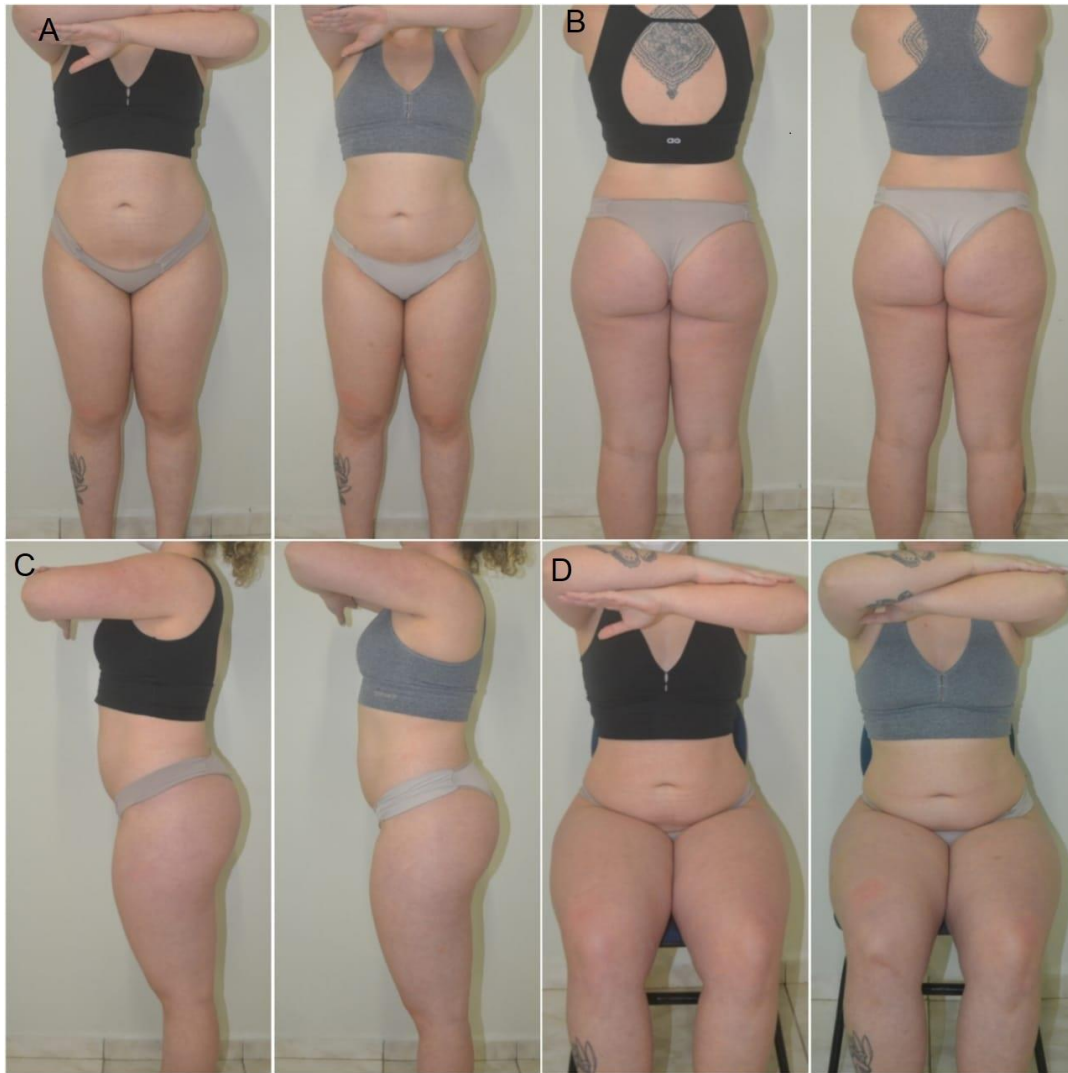

Figura 1. A- Vista anterior, B- Vista posterior, C- Vista lateral, D- Vista anterior sentada.

Fonte: A autora (2021).

A Tabela 1 apresenta as medidas antropométricas avaliadas nos momentos pré (antes) e pós (depois) período de intervenção.

Tabela 1. Medidas pré e pós período de intervenção e a diferença entre as variáveis avaliadas.

	ANTES	DEPOIS	DIFERENÇA- PORCENTAGEM
<i>Cintura alta</i>	74 cm	74 cm	0 cm
<i>Cintura baixa</i>	86 cm	84 cm	2 cm - 2,32%
<i>Abdômen</i>	77 cm	81 cm	4 cm – 5,19%
<i>Quadril</i>	109 cm	106 cm	3 cm – 2,75%

<i>Massa Corporal</i>	73,900 kg	73,000 kg	0,900 kg - 1,21%
-----------------------	-----------	-----------	------------------

A Figura 2 apresenta graficamente a diferença entre as medidas registradas nos momentos pré e pós protocolo os quais obtiveram redução no tópico cintura baixa e massa corporal.

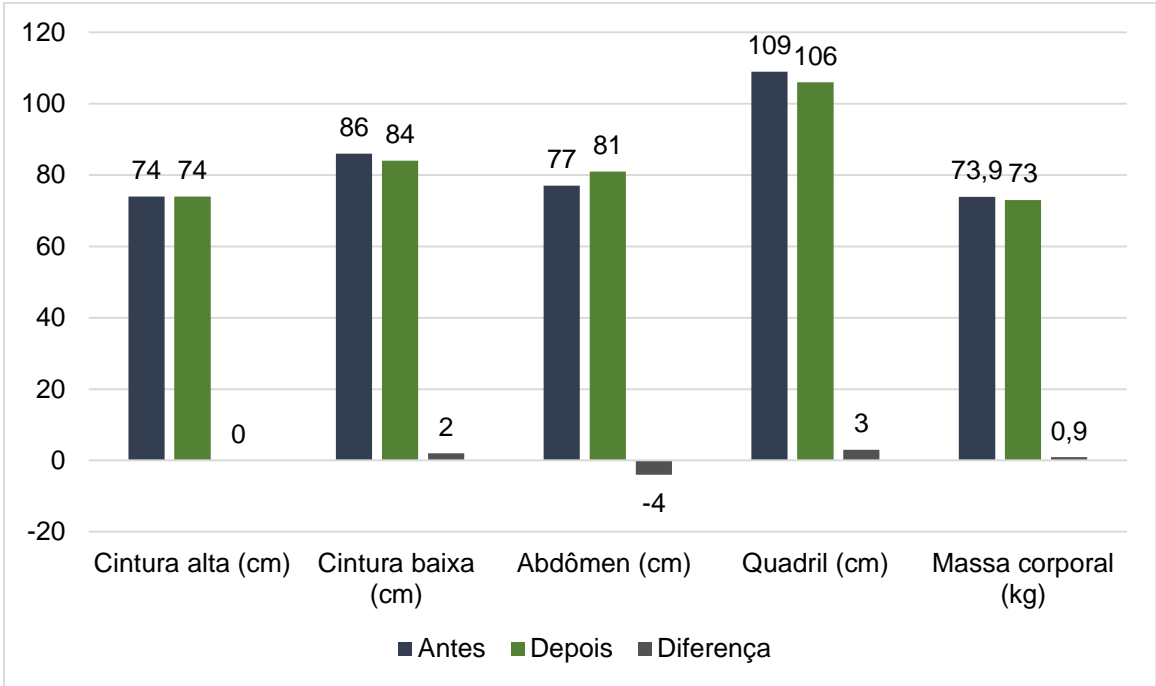


Figura 2. Valores pré e pós e diferença das variáveis estudadas em diferentes regiões. **Fonte:** A autora (2021).

DISCUSSÃO

Santos e Guimarães¹⁰, em seu estudo de revisão de literatura, apresentou como principais benefícios do uso do ultrassom na área da estética como sendo na melhora do aspecto do fibroedema gelóide, sendo ela recorrente entre as mulheres e fonte de preocupação para as pacientes e profissionais da área. Embora esse não seja o intuito principal da atual pesquisa, observamos melhora no aspecto da pele por meio da aplicação do ultrassom na região abdominal.

Farias e Rosa¹¹, empregaram a radiofrequência e a endermoterapia no tratamento do fibroedema gelóide na região glútea em 10 voluntárias, sendo submetidas a 10 intervenções de 50 minutos cada. A endermoterapia foi utilizada em uma pressão de 200mmHG, até causar hiperemia local. A perimetria foi medida no primeiro dia e ao fim de oito intervenções. Observou-se diferença significativa na região do quadril após o tratamento. Os resultados obtidos pelos autores da pesquisa citada vêm em conformidade com o estudo atual, ainda que apresente conflitos, em especial no que tange os aspectos metodológicos e aplicações práticas dos recursos estéticos. Os autores citados empregam a radiofrequência e a endermoterapia e em nossa pesquisa, usou-se o ultrassom e a endermoterapia. Ambos os estudos obtiveram melhora na redução de medidas.

Silva¹², em seu estudo trás evidências científicas acerca da efetividade e da segurança em diversos procedimentos estéticos empregados com fins de reduzir medidas e de melhorar aspectos estéticos, tais sendo a eletrolipólise, a criolipólise, a carboxiterapia, laser luz intensa pulsada, endermoterapia, ultrassom terapêutico, massagem modeladora, eletroterapia, radiofrequência, corrente polarizada e iontoforese. Sabendo das múltiplas evidências já comprovadas na literatura científica, ainda que se empregue modalidades e/ou recursos estéticos distintos, tais como os apresentados por outros autores, a melhora no aspecto da pele e na redução de medidas é atingido. Em nossa pesquisa, obtivemos resultados satisfatórios, tais como a melhora do contorno corporal, na redução de medidas corporais e na melhora do aspecto na pele mesmo em poucas sessões e somente utilizando o equipamento sem nada de princípios ativos.

Ovelar, Simões e Nogueira⁵, trouxe um estudo comparativo entre indivíduos que receberam procedimentos estéticos por meio do ultrassom para melhora da gordura localizada na região do abdômen e na redução de medidas e um grupo controle, o qual recebeu a mesma intervenção somada à uma rotina de exercícios físicos regulares. Os resultados evidenciaram que não houveram diferenças estatísticas significativas entre ambos os grupos. Entretanto, ambos os grupos receberam reduções nas medidas abdominais (2,82% e 2,62%, respectivamente). Esse achado vem a somar nos resultados obtidos pela

presente pesquisa, uma vez que a participante manteve em sua rotina diária com seus hábitos alimentares e a prática de exercícios físicos e só obteve redução de peso, medidas e a melhora no aspecto da pele posterior a realização dos procedimentos realizados com o ultrassom e a endermoterapia, apontando a efetividade na realização de procedimentos estéticos.

Rodrigues, Machado e Pereira¹³, falam sobre os efeitos do ultrassom, o qual apresenta bons resultados em procedimentos realizados para o auxílio da eliminação de tecido adiposo sem a necessidade de cirurgia. Moura e Feitosa¹⁴, estudaram os efeitos fisiológicos do ultrassom estético e concluíram que esse equipamento tem como benefício aumentar a síntese e regeneração da inervação periférica, aumentar a circulação sanguínea o metabolismo celular e trazer aumento da síntese proteica dos fibroblastos além de aumentar a velocidade de regeneração dos tecidos. Em nossa pesquisa, não foi realizada a avaliação cito e histológica, afim de que se pudessem comprovar os achados encontrados pelos autores previamente citados.

Rocha et al.¹⁵, trazem o uso do ultrassom por meio da fonoforese em pacientes com adiposidade localizada e fibro edema gelóide na região glútea. Foram tratadas 16 voluntárias. Em um lado (glúteo direito), foi realizado ultrassom com gel comum e, no lado contralateral (esquerdo), a fonoforese com princípios ativos. Para o aspecto da pele observou-se a positividade dos resultados maior do lado esquerdo do que do direito. Nossa pesquisa apresenta metodologia distinta, uma vez que não empregou a fonoforese em comparação ao ultrassom (grupo controle e intervenção) e sim, trata-se estudo de caso, com uma única participante submetida à intervenções únicas com 2 modalidades terapêuticas a fim de se somarem os efeitos biológicos.

Este estudo apresenta como principais limitações a busca por voluntários que se encaixassem nos critérios de elegibilidade, uma vez em que foi desenvolvido em meio a período pandêmico.

CONSIDERAÇÕES FINAIS

Muitos são os recursos estéticos disponíveis e com comprovação científica na literatura acerca dos seus benefícios. Nossa pesquisa apresenta resultados positivos na melhora do aspecto da pele, na redução de peso e na redução de medidas, assim como outros autores que realizaram estudos prévios. Ressalta-se a necessidade na realização de intervenções em maior grupo e com populações distintas e, em especial visando a publicação em língua portuguesa, uma vez sendo essa baixa quando comparada à literatura internacional.

REFERENCIAS

1. BERNARDO, A. F. C.; et al. Pele: alterações anatômicas e fisiológicas do nascimento à maturidade. **Revista Saúde em Foco–Edição nº**, 2019.
2. CAMPOS, A.; et al. Distribuição da gordura subcutânea baseada na observação de peças anatômicas dissecadas. **Sociedade Brasileira para o Progresso da Ciência**, 2011.
3. FAGUNDES, L. Procedimentos para gordura localizada: comparação entre duas técnicas para reduzir a gordura abdominal. **Anais do Salão Internacional de Ensino, Pesquisa e Extensão**, v. 10, n. 1, 2018.
4. COSTA, Priscila Santos; MEJIA, Dayana Priscila Maia. Efeitos fisiológicos da endermoterapia combinados a massagem modeladora no tratamento de gordura localizada na região do abdômen. **Pós-graduação (Fisioterapia Dermato–Funcional), Faculdade Cambury**, 2013.
5. OVELAR, Viviana Maria Esquivel; SIMÕES, Naudimar Di Pietro; MOREIRA, Denise Veloso Queiroz. Estudos dos Efeitos do Ultrassom e Ultrassom Associado à Atividade Física na Redução do Diâmetro Abdominal. **Revista Brasileira de Terapias e Saúde**, v. 11, n. 1, p. 1-6, 2020.
6. SIQUEIRA, K. S.; MAIA, J. M. Aplicação do ultrassom terapêutico de alta potência no tratamento da lipodistrofiaginóide. In: **XXIV Congresso Brasileiro de Engenharia Biomédica**. 2014.
7. CARLONI, A. C. A.; et al. **Lipoaspiração Assistida por Ultrassom Não-Invasivo: Revisão Bibliográfica**. Trabalho de Conclusão de Curso, Universidade Federal de Uberlândia, 2019.

8. REZENDE, Adriana Arruda Barbosa. Análise da eficácia da endermologia na modelagem abdominal. **Fisioterapia Brasil**, v. 13, n. 5, p. 323-329, 2012.
9. PIVETTA, H. M. F. Avaliação clínica e por subtração digital fotográfica dos efeitos do ultrassom e massoterapia em fibrose tecidual tardia pós-operatória à lipoaspiração. **Fisioterapia Brasil**, v. 12, n. 2, p. 100-106, 2017.
10. SANTOS, D. B.; GUIMARÃES, M. M. Os benefícios da ultrassom no tratamento da fibro edema gelóide: uma revisão bibliográfica. **Id on Line Rev. Mult. Psic.** V.13, N. 48 p. 712-726, Dezembro/2019.
11. FARIAS, M.; ROSA, A. N. **Tratamento do fibro edema gelóide no glúteo com a utilização da radiofrequência e endermoterapia.** Trabalho de Conclusão de Curso, UNISUL, Pedra Branca, 2017.
12. SILVA, L. **Tratamentos estéticos na redução da gordura localizada: Revisão sistemática de escopo e ensaio clínico.** Tese de Dissertação de Mestrado, Universidade do Oeste Paulista (UNOESTE), 2019.
13. RODRIGUES, G. M.; MACHADO, A. B.; PEREIRA, G. P. Fisioterapia e estética: procedimentos com ultrassom. **Revista Liberum Accessum.** 2020.
14. MOURA, L. R. M.; FEITOSA, A. O. R. M. Análise dos efeitos do ultrassom terapêutico no fibro edema gelóide (celulite). **Revista da FAESF**, vol. 3, n. 4. p 21-29, Out-Dez 2019.
15. ROCHA, H. D. C. A.; et al. Fisioterapia dermatofuncional para glúteos com fibroedema gelóide: a importância da fonoforese. **Fisioter Bras**, 2018;19(5):666-73.